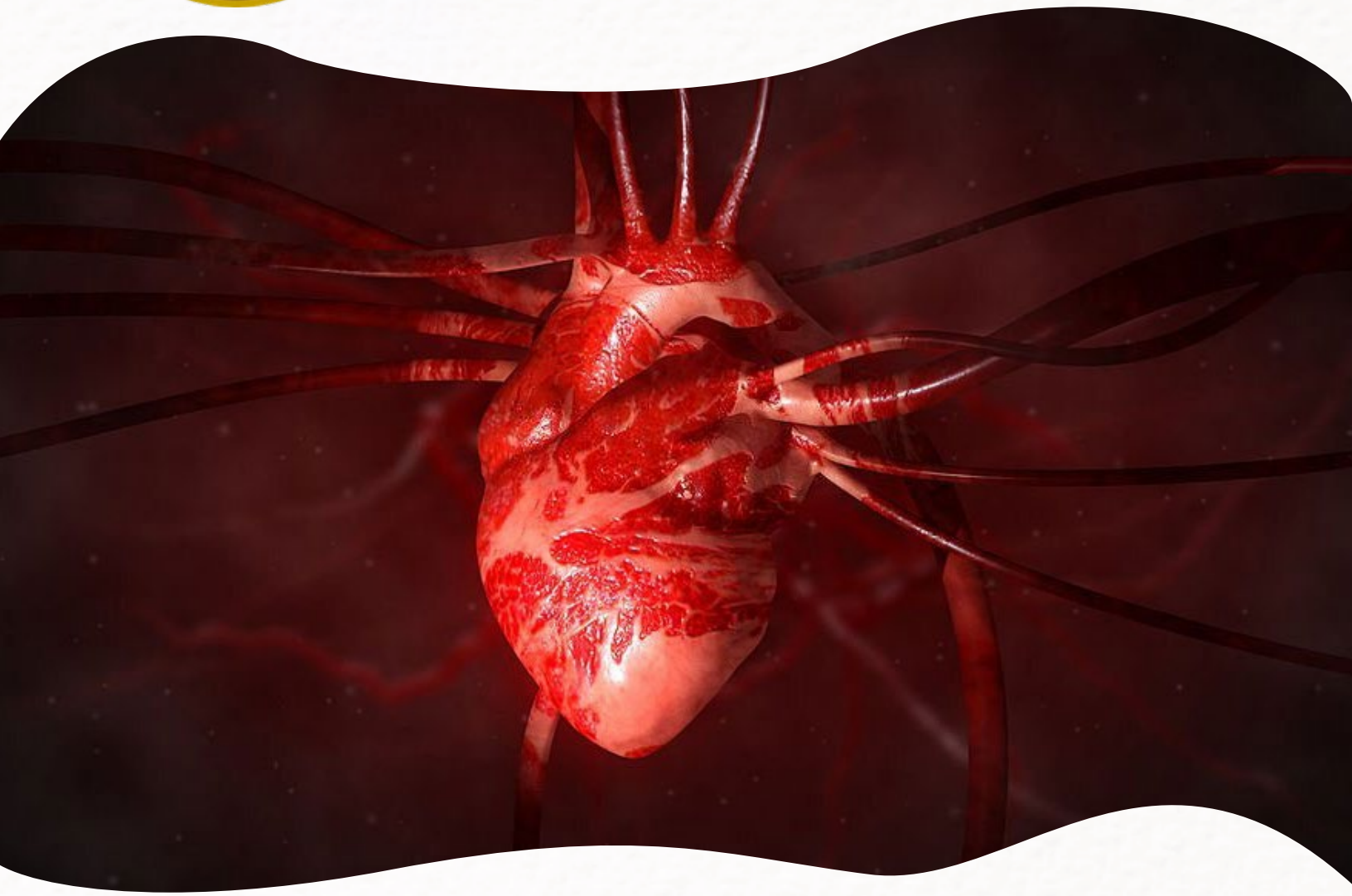

BOLETIN SMACVE

JULIO-AGOSTO 2023

COMITÉ EDITORIAL

EDITOR

DR. FELIPE ALEJANDRO PIÑA AVILÉS

CO-EDITOR

DR. EDER MENDOZA FUENTES

COMITÉ EDITORIAL

DR. CARLOS HUERTA TRUJILLO

DRA. TAMARA CLEMENTINA MUÑOZ MARTÍNEZ

DRA. VERÓNICA CARBAJAL ROBLES

DRA. MARÍA ISABEL GUEVARA SALDIVAR

DR. EDUARDO SÁNCHEZ PÉREZ

DR. ARTURO PARRA ORTIZ

DR. RUBÉN VENTURA HERNÁNDEZ TEJEDA

MESA DIRECTIVA

PRESIDENTE
DR. LEOPOLDO ALVARADO ACOSTA

VICE-PRESIDENTE
DR. ALFONSO COSSIO ZAZUETA

SECRETARIO
DR. CARLOS HUERTA TRUJILLO

TESORERO
DR. JORGE DAVID OLIVARES GARCÍA

DIRECTOR DE COMITÉS CLÍNICOS
DR. EDER MENDOZA FUENTES

DIRECTOR DE PROGRAMA ACADÉMICO
DR. RIGOBERTO ROMAN HERNÁNDEZ

DIRECTOR DE PROGRAMA CIENTÍFICO
DR. ALFONSO ESPINOZA ARRENDONDO

DIRECTOR DE COMITÉS EVENTO TRANS-CONGRESO
DRA. TAMARA CLEMENTINA MUÑOZ MARTÍNEZ

DIRECTOR DE VINCULACIÓN ACADÉMICA NACIONAL
DRA. VERÓNICA CARBAJAL ROBLES

DIRECTOR DE VINCULACIÓN ACADÉMICA INTERNACIONAL
DR. JORGE GARCÍA DÁVILA

DIRECTOR DE VINCULACIÓN CON ASOCIACIONES MÉDICAS
DR. ARTURO PARRA ORTIZ

DIRECTOR DE VINCULACIÓN CON LOS CAPÍTULOS REGIONALES Y COLEGIOS ESTATALES
DR. EDUARDO SÁNCHEZ PÉREZ

DIRECTOR DEL COMITÉ DE ACTIVIDADES EXTRACURRICULARES TRANS-CONGRESO
DR. RUBÉN VENTURA HERNÁNDEZ TEJEDA

DIRECTOR DE VINCULACIÓN DE LA FAMILIA ANGIOLÓGICA
DRA. MARÍA ISABEL GUEVARA SALDIVAR

DIRECTOR DEL BOLETÍN INFORMATIVO
DR. FELIPE ALEJANDRO PIÑA AVILÉS

DIRECTOR DE REDES SOCIALES
DR. MARCELO MAITRET

MENSAJE DE BIENVENIDA DE PRESIDENCIA

COMUNICADO DIRIGIDO A TODOS LOS SOCIOS DE LA SMACVE:

Estimados colegas y amigos de nuestra Sociedad Mexicana de Angiología, Cirugía Vascular y Endovascular, reciban un fraternal abrazo y afectuoso saludo, esperando hacerlo pronto de manera presencial.

Nuestro "Congreso Internacional de Angiología, Cirugía Vascular y Endovascular" se acerca y en esta ocasión como en ediciones anteriores lo hemos diseñado de la mano de eminentes médicos y profesores miembros de nuestra Sociedad, así como de Profesores internacionales de prestigio. Tenemos un ambicioso programa académico que incluye los temas más vanguardistas a nivel internacional. Nuestro Congreso será presencial en su totalidad y para aquellos que no puedan asistir, se tendrá disponible el programa completo para disfrutarlo en modalidad "On demand", 15 días después de nuestra reunión en Mazatlán.

Así mismo, contamos con la valiosa ayuda de los jefes de servicio de nuestras escuelas formadoras de Angiólogos que se integraran a las actividades académicas durante nuestra reunión anual. Los Comités Clínicos y directores del programa académico han dedicado tiempo valioso en el diseño de este. El Congreso está estructurado con Actividades Precongreso, Talleres de alto nivel como son los cursos de Ultrasonografía Diagnóstica, Trauma Vascular y Balística, así como Técnicas Endovasculares e Insumos novedosos, Perfeccionamiento de las Competencias Clínicas, Simposios y Actividades Sociales, entre otros.

Los invito a sumar sus experiencias presentando sus trabajos libres, carteles, videos, trabajos de ingreso y participando en el concurso de imágenes. Estos enriquecerán el acervo académico y estarán disponibles en la plataforma digital de nuestra SMACVE, como referencia para coadyuvar en la toma de decisiones de la práctica clínica diaria.

Estoy seguro de que la temática que se abordará en el "LV Congreso Nacional de Angiología, Cirugía Vascular y Endovascular" será de gran interés para todos ustedes y que lo disfrutarán tanto como nosotros al reencontrarnos para compartir la enseñanza y el aprendizaje.

Sean todos bienvenidos.

Dr. Leopoldo Alvarado Acosta
PRESIDENTE SMACVE

ÍNDICE

Primer Curso intensivo Presencial de ECO Doppler Vascular, organizado por la SMACVE 6

Sesiones con profesores internacionales, organizadas por la SMACVE 8

Primer Curso y Certificación de Protección Radiológica en Diagnóstico Médico con Rayos "X", organizado por la SMACVE 10

Primer Congreso Nacional de Patología Arterial, Pie Diabético y Manejo de Heridas para Médicos de Primer Contacto, organizado por la SMACVE 14

Sesiones clínicas: Hospital Regional Lic. Adolfo López Mateos ISSSTE y Hospital Central Militar 17

Caso Clínico. Reparación vascular abierta de aneurismas de arteria ilíaca común bilaterales con preservación de arteria ilíaca 20

Congreso Regional VINO 2023, Vascular Interventions del Noroeste 27

The Venous Symposium 2023 en Nueva York, EUA. 30

New Cardiovascular Horizons 2023 NCVH, Annual Conference 34

Caso clínico. Aneurisma de arteria poplítea resuelto por abordaje posterior: Reporte de un caso 36

Nueva jefa de servicio de Angiología y Cirugía Vascular del Hospital Juárez de México 40

PRIMER CURSO INTENSIVO PRESENCIAL DE ECO DOPPLER VASCULAR, ORGANIZADO POR LA SMACVE

Autor del artículo: Dr. Felipe Alejandro Piña Avilés

Coordinador: Dr. Leopoldo Alvarado Acosta
Profesores titulares: Dr. Raúl Mejía Henao y Alejandra Mejía Pinzón
Dirigido a: Cirujanos Vasculares, Angiólogos

La humanidad recibió muchos beneficios debido al uso diagnóstico de los rayos X, por lo que los investigadores se estimularon para investigar e introducir nuevas energías menos agresivas en el área de la salud.

El ultrasonido no es un invento, sino un evento físico natural que puede ser provocado por el hombre. Alrededor de 30 años tuvieron que pasar desde la creación del primer generador piezoeléctrico en 1917 por físico francés Paul Langevin y el físico ruso Constantine Chilowsky hasta la introducción del ultrasonido en la medicina como método diagnóstico en 1942 por el neuropsiquiatra y físico austriaco Karl Dussik; desde entonces se ha extendido su uso en el área de la salud, siendo actualmente una herramienta indispensable del día a día para el cirujano vascular y endovascular.

La ultrasonografía tomó mucha popularidad por no utilizar energía o radiación ionzante, además de ser muy exacto, indoloro, repetible, económico y generador de imágenes en tiempo real.

El cirujano vascular tiene pocos años que inicio a utilizar el ECO Doppler como herramienta de diagnóstico y tratamiento. Por este motivo es de vital importancia incrementar la curva de aprendizaje con este tipo de cursos en la práctica de pacientes reales, con el beneficio de mejorar el conocimiento y la experiencia del médico que finalmente se traduce en un mayor beneficio para el paciente, que es diagnosticado y tratado con exactitud.



El curso fue impartidoa 30 asistentes durante los días 15 al 19 de mayo en la Ciudad de México por expertos que con gran conocimiento, experiencia y trayectoria en la materia. Como profesor titular estuvo el Dr. Raúl Mejía Henao, médico y cirujano, especialista en ultrasonido médico, profesor de la cátedra de Eco-Doppler de la especialidad de Radiología en la Universidad Militar Nueva Granada de Colombia. Como profesores adjuntos, la Dra. Alejandra Mejía Pinzón, medica colombiana y especialista en Diagnóstico Vascular No Invasivo; El Dr. Carlos Huerta Trujillo y el Dr. Jorge García Dávila, ambos destacados angiólogos y cirujanos vasculares mexicanos y socios de la SMACVE.

Con una duración de 50 horas durante 5 días con actividades académicas teóricas y prácticasen Ultrasonido Eco-Doppler vascular se abarcaron los segmentos venoso periférico, venoso iliocavo, arterial periférico, arterial carotídeo y abdominal.

Los objetivos que se cubrieron fueron transmitir el conocimiento necesario al médico especialista en angiología y cirugía vascular en el uso profesional, correcto y adecuado del Eco Doppler en su modalidad vascular.

Un adecuado adiestramiento permite aumentar la capacidad del médico que utiliza el Eco Doppler vascular para no tener que depender de estudios de imagenología, poder obtener un estudio de imagen más accesible, menos invasivo y económico que corrobore o descarte una patología vascular yasí poder realizar un mejor diagnóstico y tratamiento a su paciente.

SESIONES CON PROFESORES INTERNACIONALES, ORGANIZADAS POR LA SMACVE

Coordinador: Dr. Leopoldo Alvarado Acosta

Autor del artículo: Dr. Felipe Alejandro Piña Avilés

Dando continuidad a las sesiones con profesores internacionales, el pasado 13 de junio tuvimos como ponente invitado al Dr. Juan Esteban Paolini. Angiólogo y Cirujano Vascular de Buenos Aires, Argentina.

Actualmente es Vicepresidente de la Asociación Latinoamericana de Cirugía Vascular (ALCVA), Secretario adjunto de la Wold Federation of Vascular Societies (WFS) y Jefe de Servicio de Cirugía Vasculardel Sanatorio Dr. Julio Méndez OBSBA, CAVA.
Ha sido presidente de la Asociación Argentina de Angiología y Cirugía Cardiovascular y presidente del capítulo argentino de la SVS (Society of Vascular Surgery).

Con la participación del Dr. Leopoldo Alvarado Acosta como coordinador; el Dr. Eder Mendoza Flores, director de Comités Clínicos de la SMACVE y el Dr. Emmanuel Rejón Cauich, angiólogo y cirujano vascular y endovascular como moderadores, el Dr. Paolini dio la sesión de "Tratamiento quirúrgico en úlceras venosas ¿Existe todavía?" dónde se platicaron las indicaciones, se discutieron diferentes técnicas quirúrgicas de la cirugía abiertas como la safenectomía mayor, crosectomía, operación de Linton para venas perforantes y se compararon con procedimientos más nuevosy menos invasivos como la ablación mecánico-química, MOCA, radiofrecuencia y LASER y escleroterapia, así como una discusión con ***"tips and tricks"*** sobre la realización de los mismos.

En la siguiente sesión, el 29 de junio, el Dr. Ignacio Escotto Sánchez y Dra. Sue Tatiana Delgado Aguilar participaron como moderadores con la Dra. Tazi Mazalek Zoubida, hematóloga clínica del Centro Hospitalario Universitario IBN Sinade Rabat, CHU de Rabandel servicio de Medicina interna en Rabat, Marruecos; como ponente invitada con la plática:

"VEIN STEP: de los ensayos clínicos a la práctica clínica en el manejo de trastornos vasculares".

La Dra. Tazi Mezalek Zoubida es autora del "VEINSTEP: Chronic VEnous dIsorders maNagement and Treatment Effectiveness Evaluation in Chronic Venous Disease, anInternational Observational Prospective Study to asses affectiveness of conservative treatment in chronic venous disease. Results from Morocco".

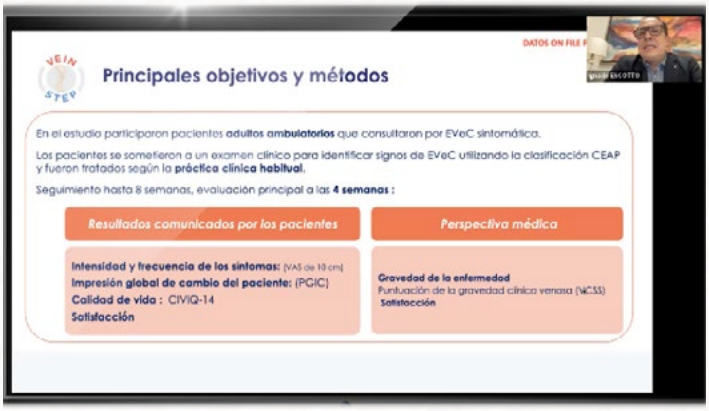

Este estudio observacional que incluyo a más de 3000 pacientes en el que se trataron pacientes con enfermedad venosa crónica con tratamiento conservador (fármacos venotónicos, principalmente fracción flavonoide micronizada purificada (MPFF), terapia de compresión y tratamientos tópicos, solos o en combinación) proporcionó datos a gran escala de la vida real utilizando resultados informados tanto por el paciente como por el médico. Los resultados confirmaron que el tratamiento conservador reduce la intensidad de los síntomas y mejora la calidad de vida del paciente independientemente del estadío clínico.

La Dra. Zoubida hizo énfasis en que las ventajas de un diagnóstico y tratamiento temprano, los cambios en el estilo de vida (control de peso, ejercicio), un adecuado manejo médico en estadios tempranos y el tratar la causa de la enfermedad venosa crónica, como inflamación y flujo venoso retrógrado, puede ayudar a limitar el número de pacientes que progresa a estadíos más severos y evita la necesidad de tratamientos caros e invasivos; por loque no solo se mejora la calidad de vida sino también tieneventajas económicas en una enfermedad con costos significativos especialmente en estadios avanzados.

Este tipo de sesiones permite a los socios de la SMACVE estar a la vanguardia del tratamiento de las enfermedades vasculares, próximamente estaremos contando con la participación de más expertos internacionales.

PRIMER CURSO Y CERTIFICACIÓN DE PROTECCIÓN RADIOLÓGICA EN DIAGNÓSTICO MÉDICO CON RAYOS “X”, ORGANIZADO POR LA SMACVE

COORDINADOR: DR. LEOPOLDO ALVARADO ACOSTA

Autor del artículo: Dr. Felipe Alejandro Piña Avilés

La Sociedad Mexicana de Angiología y Cirugía Vascular y Endovascular inicia el mes de mayo con la realización de la Certificación de Protección Radiológica en Diagnóstico Médico con Rayos “X”.

La presencia de radiaciones ionizantes existido en el flujo del tiempo. El descubrimiento de los rayos X en 1895 ha coadyuvado a satisfacer las necesidades de vida de los seres humanos; sin embargo, si el uso no es correcto, pueden manifestarse efectos nocivos irreversibles en la salud del POE, produciendo así, desde un daño inmediato en personas expuestas hasta un cambio genético que puedan modificar la salud de las futuras generaciones; para evitar dichos efectos deben aplicar las medidas de protección necesarias

El evento se realizó los días 04 al 06 de mayo con una modalidad online generando un alcance importante al personal de salud expuesto a la radiación en estudios diagnóstico o terapéuticos.

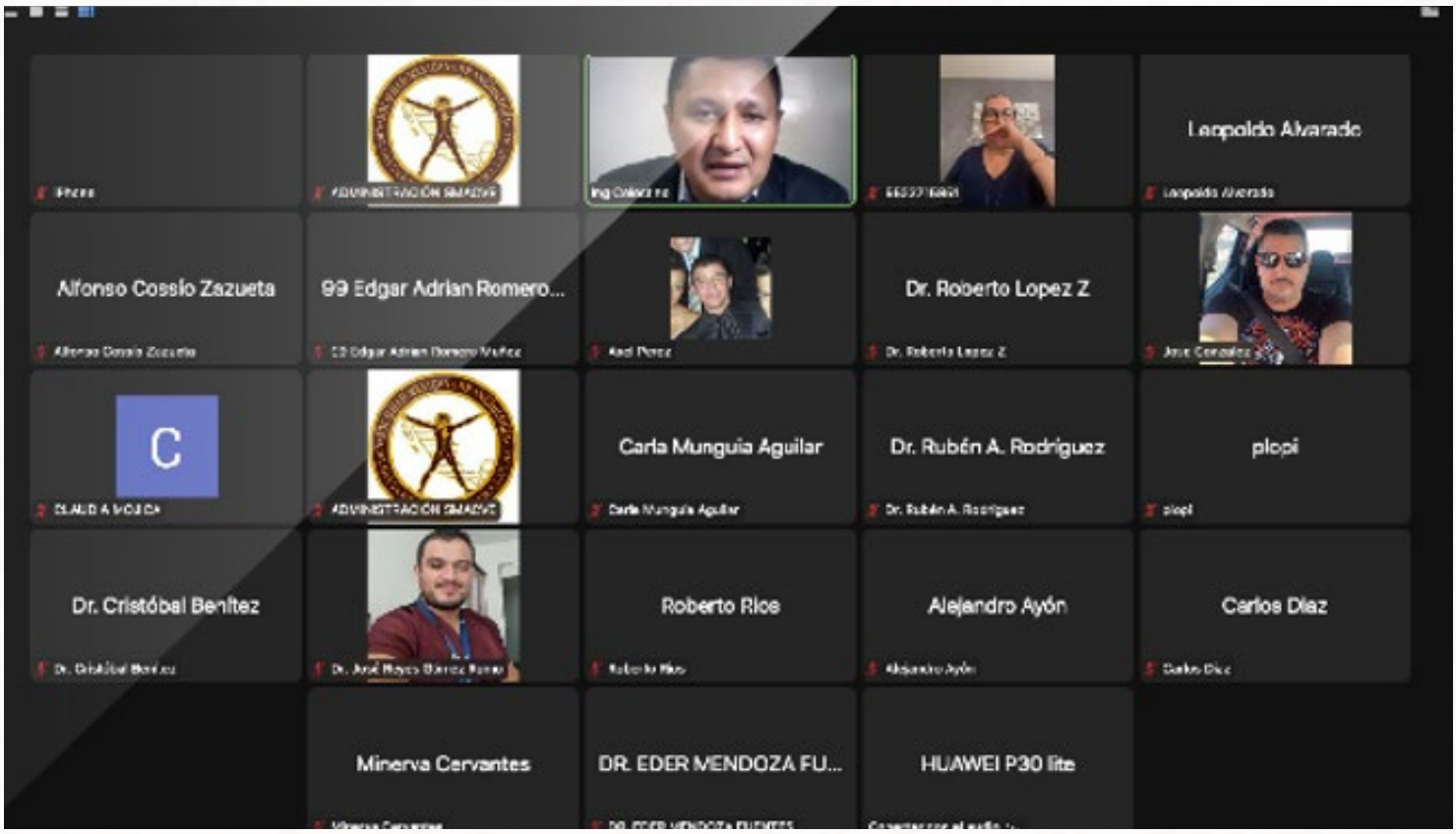

La terapia endovascular ha venido siendo más frecuentemente parte del día a día del angiólogo, cirujano vascular y endovascular, así como el personal que forma parte de equipo de trabajo; personal de enfermería, técnicos radiólogos o proveedores; en la terapia endovascular tanto diagnóstica como terapéutica, por lo que los principales objetivos del curso fueron proporcionar los conocimientos y habilidades necesarios para minimizar y optimizar la exposición a la radiación, informar e instruir al personal garantizando una práctica clínica segura, y finalmente cumplir la normatividad emitida por los organismos reguladores en el país (COFEPRIS* y CNSNS**); y siendo evaluado acorde a la NOM-031-NUCL-2011, Requisitos para el entrenamiento del personal ocupacionalmente expue sto a radiaciones ionizantes.

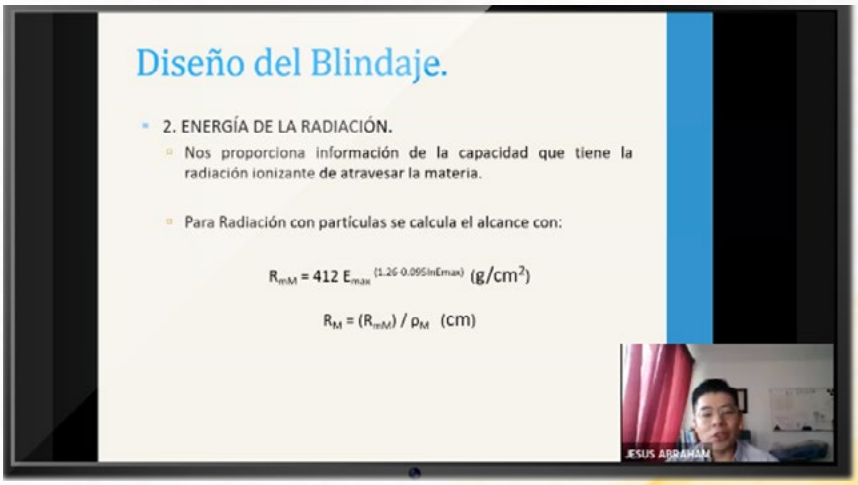

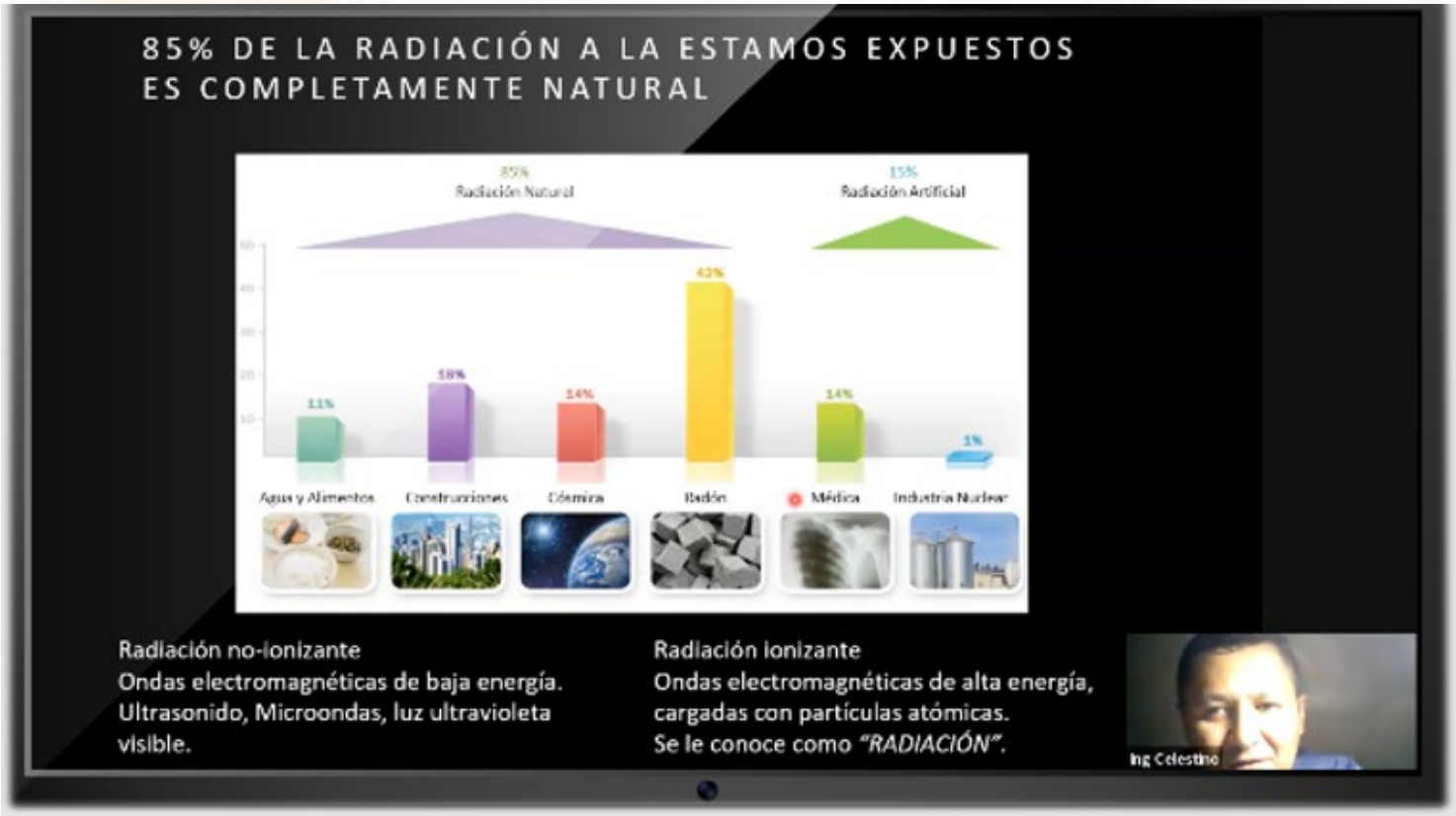

El coordinador de este curso fue el Dr. Leopoldo Alvarado Acosta, presidente de la Sociedad Mexicana de Angiología, Cirugía Vascular y Endovascular, contando con la participación de expertos en la protección radiológica, el Dr. Ulises Mejía Gamboa, M. T. A. Jesús Abraham Vázquez Valdez y Ing. Celestino Cardona Melchor estuvieron a cargo de un amplio programa de tópicos desde los principios básicos de la protección radiológica y la cirugía vascular, de la materia al átomo, la radiación ionizante, radiación no ionizante, su interacción con la materia por partículas y fotones, y las principales fuentes radiactivas; así como temas más especializados como las magnitudes y unidades de radiación en la cirugía vascular y endovascular, alteraciones biológicas de la radiación, las realidades de nuestro pasado y presente como los accidentes radiactivos que han sucedido en la historia de la humanidad como Chernóbil en 1986 y Fukushima en el 2011, las graves consecuencias secundarias a la radiación que persisten al hoy en día, y el delicado uso de armas nucleares y radiológicas que son un riesgo potencial para el hombre.

Gracias al conocimiento de levantamiento de niveles de radiación, cálculo de blindaje y la normatividad de seguridad radiológica, el cirujano vascular y endovascular actualmente puede trabajar en un entorno más seguro disminuyendo los riesgos que esto que la radiación conlleva al ejercer su profesión.

*COFERIS: Comisión Federal para la Protección contra Riesgos Sanitarios.
** CNSNS: Comisión Nacional De Seguridad Nuclear Y Salvaguardias.

PRIMER CONGRESO NACIONAL DE PATOLOGÍA ARTERIAL, PIE DIABÉTICO Y MANEJO DE HERIDAS PARA MÉDICOS DE PRIMER CONTACTO, ORGANIZADO POR LA SMACVE

COORDINADOR: DR. LEOPOLDO ALVARADO ACOSTA
DIRIGIDO A: MÉDICOS DE PRIMER CONTACTO

Autor del artículo: Dr. Felipe Alejandro Piña Avilés.

Enfermedad arterial periférica tiene una mortalidad anual del 6% sin embargo éstas incrementan al 50% a dos años en el paciente con amputación mayor, el 54% a un año y 73% a cinco años. Según la encuesta nacional de salud del 2021 el 14% de fallecimientos en México fueron por complicaciones de diabetes mellitus. Uno de cada siete pacientes con diabetes sufrirá lesiones ulcerosas de sus pies en algún momento de su vida y el 30% de ellos terminarán en amputación mayor. Se ha demostrado que los cuidados del pie diabético pueden prevenir el 85% de las amputaciones de las extremidades inferiores. El diagnóstico y tratamiento temprano impacta profundamente enel pronóstico de las enfermedades arteriales.

"Fue un excelente curso que sin lugar a duda ayudará en este y en futuras ediciones a médicos especialistas y principalmente médicos de primer contacto".

El médico familiar del primer contacto debe resolver el 70% de los casos que atiende y el 30% restante se debe tener un criterio de envío a segundo o tercer nivel para resolver las enfermedades del paciente y evitar complicaciones.

Por este motivo, se llevó a cabo el Primer Congreso Nacional De Patología Arterial Pie Diabético y Manejo De Heridas con la finalidad de instruir a más de 250 médicos de primer contacto para que puedan identificar, diagnosticar y tratar las diferentes enfermedades arteriales incluyendo el pie diabético y los cuidados adecuados para la cicatrización de heridas y úlceras de la piel, todo esto con el fin de mejorar la calidad de la atención médica en cuanto a dicha patología arterial que está en común en nuestra población mexicana con un alto índice de morbilidad y mortalidad.

Avalado por la Sociedad Mexicana de Angiología, Cirugía Vascular y Endovascular (SMACVE) y el comité Normativo Nacional de Medicina General (CONAMEGE), el congreso se realizó en Ciudad de México los días 15 y 16 de junio contando con la participación de socios de la SMACVE sobre los principales temas de la patología arterial, así como otros temas de patologías arteriales de elevada morbilidad y mortalidad como: aneurismas aórticos, isquemia mesentérica, enfermedad carotídea y cerebrovascular, síndrome compartimental de las extremidades, síndrome de salida del tórax, manejo de úlceras no venosas y manejo avanzado de heridas, entre otros temas de interés; con el fin de que sean del conocimiento del médico de primer contacto para su manejo adecuado preventivo o de oportuno envío a segundo o tercer nivel de atención.

El Dr. Misael Silva González participó como ponente y nos comenta la importancia de poder compartir el conocimiento de la patología vascular con los médicos de primer contacto:

"Es importante recalcar la valiosa y activa participación de colegas angiólogos que con su conocimiento y entusiasmo hicieron posible este curso de patología arterial. Fue un excelente curso que sin lugar a duda ayudará en este y en futuras ediciones a médicos especialistas y principalmente médicos de primer contacto, para reconocer e identificar patologías que ayudarán a los pacientes mexicanos"

Otra angióloga invitada fue la a Dra. Miriam Verónica Ramírez Berumen enfatizó que: “Con el envejecimiento de la población, aumentan los factores de riesgo para desarrollar enfermedad arterial periférica y las complicaciones vasculares de la Diabetes Mellitus, Hipertensión Arterial y otras enfermedades cardiovasculares.

Es importante que entremos en contacto con los médicos generales, otros médicos de primer contacto y enfermería para que la sospechenla traten adecuadamente y se eviten complicaciones de las mismas al enviarlas al angiólogo a tiempo para así iniciar tratamiento oportuno y evitar, o retrasar lo más posible, los desenlaces adversos, que culminan con la pérdidas de la extremidad.”

Es labor del médico especialista en seguir fomentado los vínculos con los médicos de primer contacto, participar en la actualización médica continua y poder compartir el conocimiento con otros colegas médicos a fin de seguir brindando una adecuada atención a nuestra población.

SESIONES CLÍNICAS: HOSPITAL REGIONAL LIC. ADOLFO LÓPEZ MATEOS ISSSTE Y HOSPITAL CENTRAL MILITAR.

Coordinador: Dr. Leopoldo Alvarado Acosta

Autor del artículo: Dr. Felipe Alejandro Piña Avilés.

HOSPITAL REGIONAL LIC. ADOLFO LÓPEZ MATEOS ISSSTE

Como mes con mes, parte las labores de la Sociedad Mexicana de Angiología, Cirugía Vascular y Endovascular es la organización de las sesiones clínicas con los cursos de angiología en México. En esta ocasión los Hospital Regional Lic. Adolfo López Mateos ISSSTE y Hospital Central Militar fueron los encargados de presentar estas sesiones de las sesiones clínicas de para médicos residentes de las diferentes escuelas de angiología, cirugía vascular y endovascular de nuestro país en modalidad online.

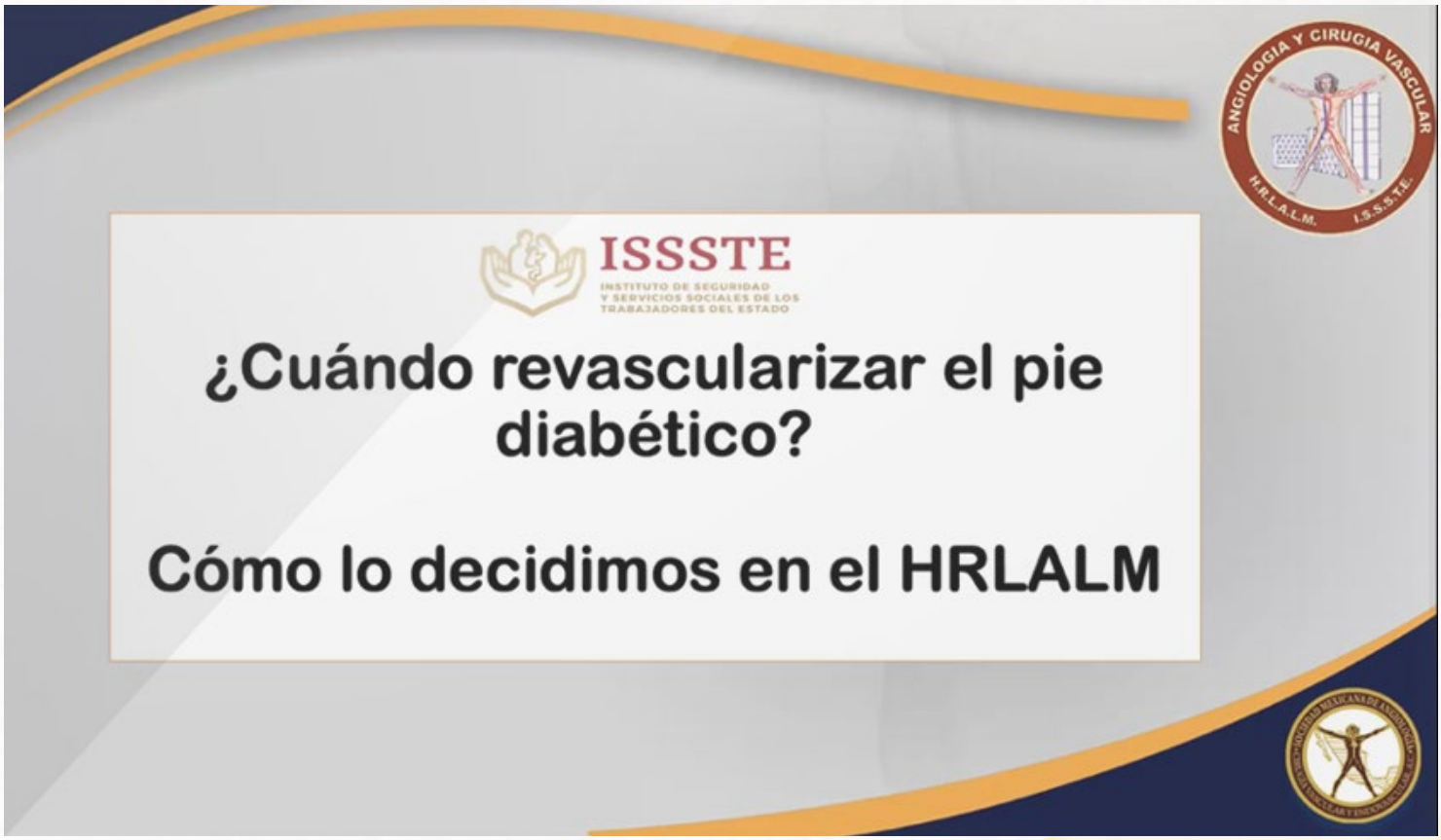

El 11 de mayoel Hospital Regional Lic. Adolfo López Mateos ISSSTE presentó el tema“¿Cuándo revascularizar un pie diabético? Cómo lo hacemos en el HRLALM” por el Dr. Gabriel Alejandro Yáñez Hernández, residente de tercer año, siendo coordinador el Dr. Rodrigo Lozano,profesor titular del curso y médico adscrito; y la Dra. Nora Sánchez Nicolat, Jefa de servicio de Angiología, Cirugía Vascular y Endovascular.

El Dr. Leopoldo Alvarado Acosta, presidente de la SMACVE estuvo de coordinador de la sesión, contando con la participación como moderadoras la Dra. Elsa Shai Cano Villamil, angióloga, cirujana vascular y endovascular egresada del C. M. N. La Raza y la Dra. Lourdes González Carrasco, angióloga, cirujana vascular y endovascular, jefa de cirugía del H. G. Z. 8 “Dr. Gilberto Flores Izquierdo”.

SESIONES CLÍNICAS: HOSPITAL CENTRAL MILITAR

La sesión de junio estuvo a cargo del Hospital Central militarel día 15 con el tema: Malformaciones arteriovenosas por la Dra. Mariana García Márquez, residente de segundo año y el Dr. Francisco José Flores Bretón residente de tercero año; siendo coordinador el Dr. Jorge David Olivares García, médico adscrito; y el Dr. José Armando Romero Cruz, jefe de servicio de Angiología, Cirugía Vascular y Endovascular.

También como coordinador, el Dr. Leopoldo Alvarado Acosta, participando como moderadores el Dr. Eder Mendoza Flores, angiólogo y cirujano vascular y endovascular egresado del C. M. N Siglo XXI de y director de Comités Clínicos de la SMACVE; y el Dr. Emmanuel Rejón Cauich, angiólogo y cirujano vascular y endovascular egresado del Hospital General de México.

Ambas sesiones contando con la valiosa participación de varios socios de la SMACVE y médicos residentes de las diferentes escuelas de angiología del país.

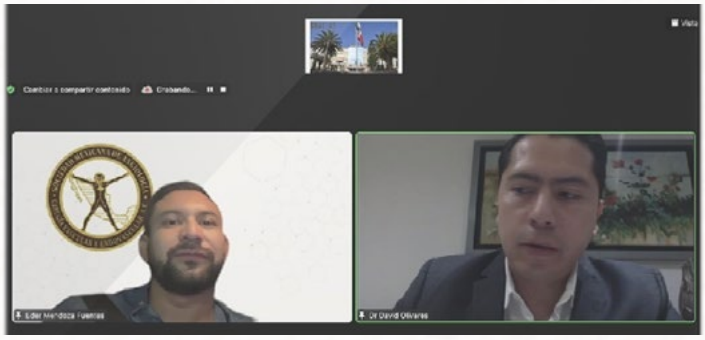

Es de suma importancia la participación de todos en la preparación de los futuros angiólogos. El fortalecer los lazos entre los médicos especialistas hace crecer y unificar a nuestro gremio para poder lograr un crecimiento como Sociedad médica.

CASO CLÍNICO

REPARACIÓN VASCULAR ABIERTA DE ANEURISMAS DE ARTERIA ILÍACA COMÚN BILATERALES CON PRESERVACIÓN DE ARTERIA ILÍACA INTERNA, A PROPÓSITO DE DOS CASOS.

Dra. Damaris Y. Ortiz Morales*, Dr. José Octavio Fernández Sandoval, Dr. J. Martín López Cebreros ***.**
***Médico adscrito al Hospital General de zona 8, IMSS.**
****Médico adscrito al departamento de Angiología y Cirugía Vascular del Hospital de Especialidades del Centro Médico Nacional Siglo XXI.**
***** Médico residente de segundo año de Angiología y Cirugía Vascular, Hospital de Especialidades del Centro Médico Nacional Siglo XXI.**

INTRODUCCIÓN

Los aneurismas ilíacos son los más comunes después de los aneurismas de aorta abdominal (AAA) y del sistema ilíaco los presentes en la arteria común son los más frecuentes1, la mayoría de estos se presentan un AAAs sincrónico hasta en un 43%, lo que implica la reconstrucción vascular se extienda a las arterias ilíacas externas2. Los aneurismas de arteria ilíaca común (AAIC) aislados, se consideran raros, representando solo el 2% de los aneurismas abdominales 3. Se define un aneurisma de arteria ilíaca común como una dilatación de este segmento de >2 cm1.

Generalmente evolucionan asintomáticos hasta que alcanza diámetros suficientes para generar síntomas por compresión de estructuras adyacentes4. También se evidencian en estudios de tamizaje, por otras patologías abdominales, en su mayoría de tipo urológico.

En la actualidad se recomienda la reparación para aquellos AAIC asintomáticos con un diámetro >3.5cm5. El tratamiento se puede dividir en dos modalidades reparación endovascular o abierta, y se ve modificado por la presencia o no de un AAA acompañante1.

En los pacientes que requieren se extienda el segmento de reparación más allá de la bifurcación ilíaca, con aneurismas hipogástricos o enfermedad ateroesclerótica importante en este segmento entra a discusión la importancia de la preservación de la circulación hipogástrica, ya que si bien el incidencia de una isquemia pélvica severa es baja, los riesgos de complicaciones de la isquemia pélvica como claudicación glútea, impotencia sexual, necrosis glútea o intestinal, si representan un impacto significativo en el pronóstico general y la calidad de vida de los pacientes2.

Por lo que presentamos dos casos clínicos de AAIC bilateral, uno sintomático y el otro asintomático pero asociado a la presencia de un tumor renal derecho.

PRESENTACIÓN. CASO 1.

Paciente masculino de 67 años, con antecedente de cardiopatía isquémica en tratamiento médico, tabaquismo desde los 20 años a la actualidad a razón de 40 cigarrillos por día, con un IT de 44 paquetes/año.

Inicia su padecimiento actual en diciembre de 2020, con pérdida de peso no intencionada acompañado de plenitud gástrica por lo que se iniciaron estudios de extensión, al realizar tomografía abdominal simple, se detecta tumoración en riñón derecho y dilatación aneurismática en ambas arterias ilíacas comunes, se realiza protocolo prequirúrgico en conjunto con el servicio de uro-oncología y angiología, y se programa su resección.

A la exploración física alerta orientado, cuello simétrico, tórax asignológico. Abdomen globoso a expensas de panículo adiposo con peristalsis presente, sin dolor a la palpación superficial ni profunda, no se palpa tumoración pulsátil en trayecto vascular aórtico, sin soplo, ni thrill,tumoración en cresta ilíaca derecha, fija, no dolorosa da la palpación de aproximadamente 10 cm de diámetro. Extremidades superiores e inferiores sin alteraciones.

Se solicita ultrasonido de abdomen donde se reporta imagen sólida de 16.5 x 11.1 x 18.2 cm, vascularizada. Se solicita tomografía contrastada: riñón derecho con tumoración que realza al medio de contraste de 14 x 14 x 11 cm, con adenopatía paraaórtica de 3 x 2 cm. Aorta abdominal infrarrenal de adecuado trayecto, 20 mm de diámetro y adecuado paso de medio de contraste. Arteria ilíaca común derecha con trayecto dólico y dilatación aneurismática de 52 x 44 mm, con trombo mural del 30%. Arteria ilíaca común izquierda con trayectodólico y dilatación aneurismática de 61 x 40 mm, con trombo mural del 20%.

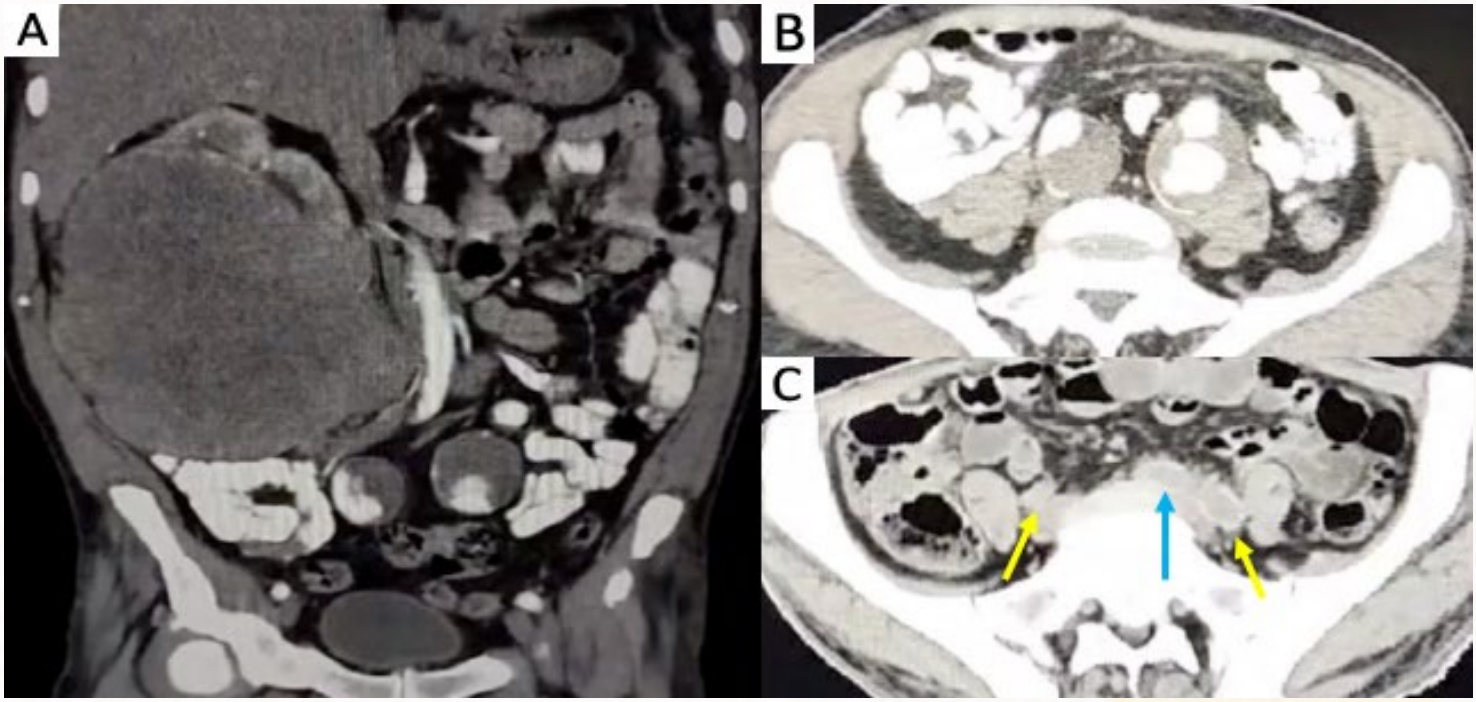

Figura 1. Angiotomografía de aorta abdominal. A) Aneurismas iliacos comunes y tumor renal derecho. B) Aneurismas iliacos. C) Control postoperatorio, amarillo segmento ilíaco, azul bypass de AII izquierda a bypass AIC a AIE derecha.

Arterias ilíacas externas de adecuado trayecto y diámetro dentro de parámetros. Arteria hipogástrica izquierda con dilatación aneurismática de 18 x 22 mm, con enfermedad ateroesclerótica. Arteria hipogástrica derecha con diámetro de 10 x 8 mm, con enfermedad ateroesclerótica del 80% (figura 1).

Se decide intervención quirúrgica multidisciplinaria para resección de tumor y aneurismas ilíacos, se incide por abordaje abdominal en línea media supra-infra umbilical, uro-oncología realiza nefrectomía radical derecha, posteriormente se realiza aneurismectomía y resección de dolicidad de arteria ilíaca común derecha, anastomosis T-T de AIC a AIE más aneurismectomía y resección de dolicidad izquierda con interposición de injerto de Dacrón de 10 mm de AIC a AIE, con ligadura de hipogástrica izquierda más interposición de injerto de Dacrón de hipogástrica derecha a bypass de AIC a AIE izquierda, tiempo de pinzamiento derecho 24 min, izquierdo 50 min (figura 2). Al término del procedimiento quirúrgico paciente con integridad vascular en extremidades inferiores. Con corta estancia en la unidad de cuidados intensivos es egresado a los 10 días del evento quirúrgico. Se da seguimiento en la consulta externa y se realiza estudio de seguimiento con tomografía simple, sin datos de trombosis en zonas de reconstrucción vascular (figura 1).

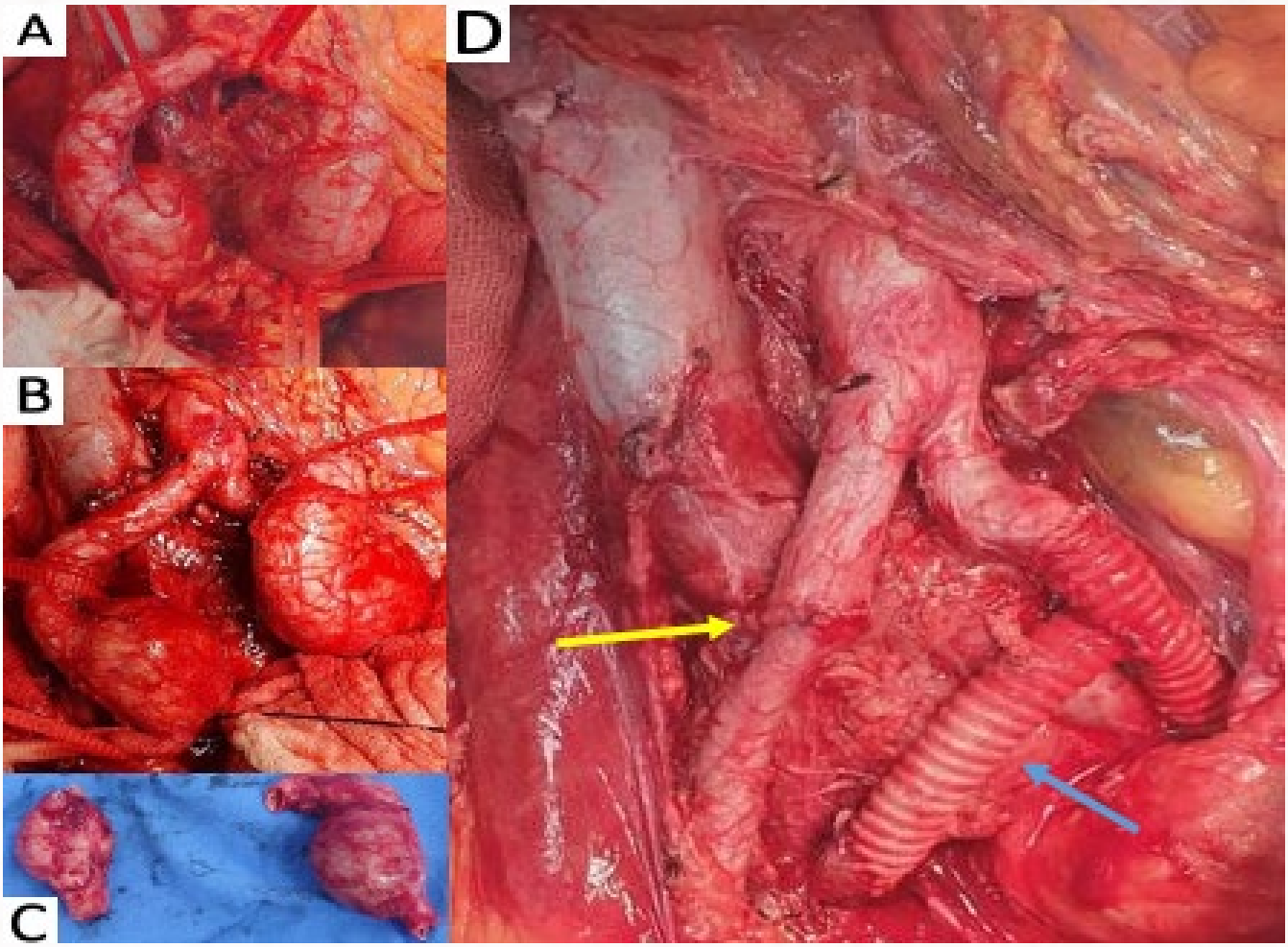

Figura 2. Exposición quirúrgica. **A)** Aneurismas ilíacos bilaterales. **B)** Vista lateral. **C)** Pieza quirúrgica. **D)** Aneurismectomía con anastomosis T-T AIC-AIE derecha más bypass AIC a AIE izquierda más bypass AII derecha a izquierda con Dacron y ligadura AII izquierda.

PRESENTACIÓN. CASO 2.

Paciente masculino de 54 años, con antecedente de hiperplasia prostática y tabaquismo desde los 20 hasta los 52 años, a razón de 12 cigarrillos al día con un IT de 19.2 paquetes/año.
Inicia su padecimiento actual 1 año previo a su ingreso con dolor tipo urente en región inguinal derecha de intensidad 5/10 en EVA, irradiado hacia testículo y flanco derecho, el cual se exacerba a la deambulación y se atenúa al reposo, además de sensación de tumoración pulsátil en región inguinal derecha, motivo por el cual acude a Hospital General de Zona, se realizan estudios tomográficos y ante hallazgos es referido a nuestro servicio, donde se protocoliza para intervención quirúrgica electiva.

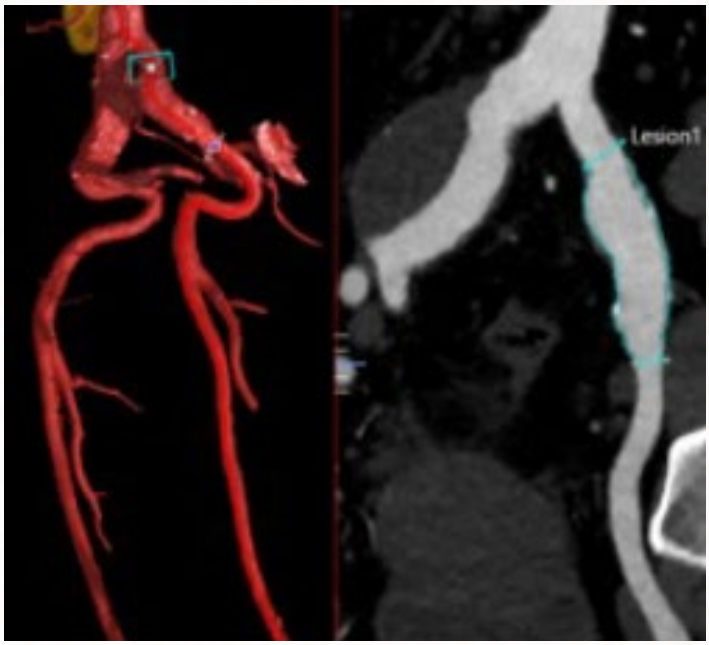

Figura 3. Angiotomografía con reconstrucción 3D de AA y lechos distales, con aneurisma de segmento ilíaco común bilateral.

A la exploración física alerta, orientado, cuello simétrico, tórax asignológico. Abdomen globoso a expensas de panículo adiposo con peristalsis presente, sin dolor a la palpación superficial ni profunda, no se palpa tumoración pulsátil en trayecto vascular aórtico, sin soplo, ni thrill. Extremidades superiores e inferiores con integridad arterial, llenado capilar inmediato, fuerza, sensibilidad y movilidad conservadas. Con presencia de tumoración pulsátil en región inguinal derecha de 4 x 3 cm, no doloroso a la palpación, sin soplo, ni thrill.

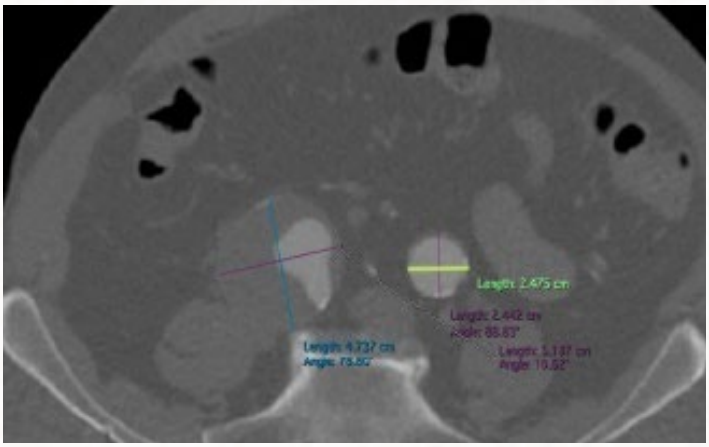

Figura 4. Angiotomografía de AA, con aneurisma de segmento ilíaco común bilateral.

Se solicita angiotomografía como parte del protocolo prequirúrgico, donde se encuentra aorta abdominal infrarrenal de adecuado trayecto y paso de medio de contraste, con diámetro de 21 x 21 mm. LADO IZQUIERDO: Arteria ilíaca común con dilatación aneurismática de 25 x 21 mm, con enfermedad ateromatosa, arteria hipogástrica con diámetro de 14 x 12mm, arteria ilíaca externa, femoral común y superficial de adecuado trayecto y diámetros dentro de parámetros. LADO DERECHO: Arteria ilíaca común con dilatación aneurismática de 51 x 47 mm, con trombo mural del 70%, arteria hipogástrica con diámetro de 9 mm, arteria ilíaca externa, femoral común y superficial de adecuado trayecto y diámetros dentro de parámetros.

Se decide intervención quirúrgica electiva donde se realiza aneurismectomía de ilíaca común bilateral, con interposición de injerto aorto bi-ilíaco con injerto de Dacrón de 20 x 10 mm con ligadura de arteria hipogástrica izquierda más interposición de injerto de 10 mm de arteria hipogástrica derecha a injerto de Dacrón. Al término del procedimiento quirúrgico paciente con integridad vascular en extremidades inferiores, pasa a la unidad de cuidados intensivos y en su sexto día de postoperado tras presentar adecuada evolución es egresado.

DISCUSIÓN

Los AAIC en su mayoría cursan asintomáticos hasta que alcanzan aproximadamente 4 cm de diámetro donde además de comenzar a presentar síntomas por compresión, se incrementa el riesgo de ruptura. Se consideran de crecimiento lento reportando una tasa de crecimiento de forma general de 0.4 mm/año, sin embargo se ha demostrado que el índice de crecimiento por año se encuentra en estrecha relación al diámetro del aneurisma, por ejemplo Santilli y cols reportaron en <3cm de diámetro con un crecimiento 1.1 mm/año y >3 cm, 2.6 mm/año, en un estudio más reciente por Steenberge y cols reportaron las siguientes tasas de crecimiento en relación al diámetro: 0.2 mm/año con 2 a 2.49 cm de diámetro, 0.3 mm/año de 2.5 a 2.99 cm de diámetro, 0.5 mm/año con >3 cm de diámetro. [5,6.]

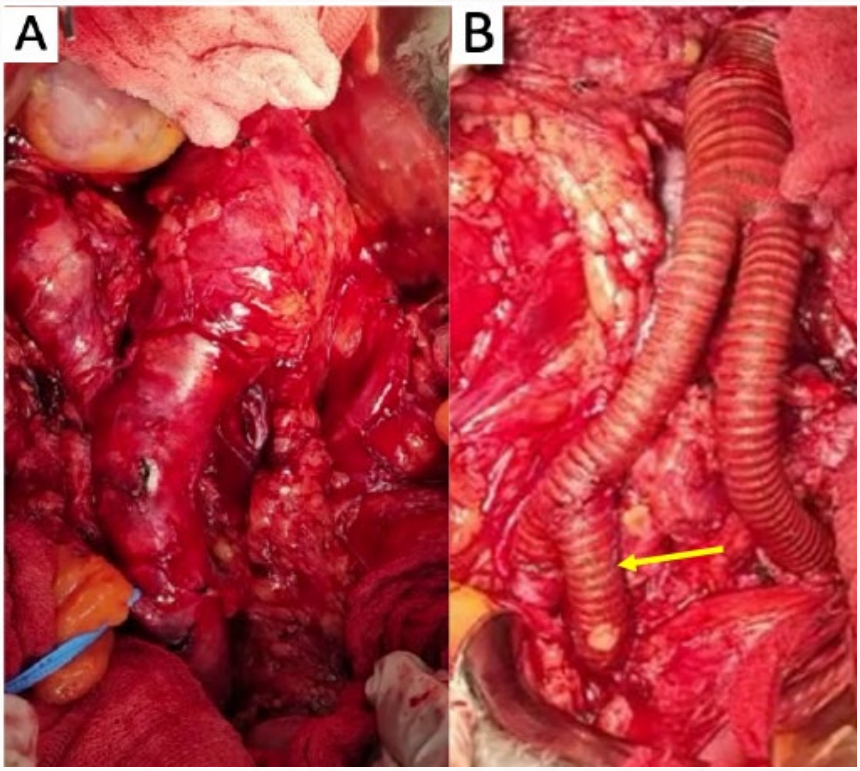

Figura 5. Aorta abdominal. **A)** Aneurisma ilíaca común derecha. **B)** Bypass aorto bi-ilíaco (AIE) más bypass a AII derecha y ligadura AII izquierda.

Por lo que se recomienda el intervalo de seguimiento con estudios de imagen de estos pacientes sea modificado también en concordancia con los diámetros del mismo, por ejemplo el seguimiento puede llevarse hasta cada 3 años en aquellos de 2 a 2.49 cm de diámetro, cada 2 años en 2.5 a 2.99 cm de diámetro y cada año en aquellos con diámetro de 3 cm o mayor, y se recomiendo aplazar el tratamiento electivo hasta que un AAIC alcance los 3.5 cm de diámetro o de forma más temprana en aquellos pacientes sintomáticos o con ruptura aunque prácticamente no se hayan reportado pacientes con estas características antes de dicho diámetro[5].

Tanto la reparación abierta como endovascular han demostrado ser adecuadas. En el caso de que la reparación deba extenderse más allá de la bifurcación entra a discusión la preservación de las arterias hipogástricas, sobre todo en estos casos donde se realizará una reparación de forma bilateral. Si bien la reparación endovascular ofrece menor morbimortalidad postoperatoria y al seguimiento estudios reportan tasas similares de sobrevivencia y reintervención entre ambas modalidades, el riesgo de claudicación glútea continua siendo de controversia al realizar una reparación endovascular, con el uso de las técnicas adecuadas para la preservación de la circulación hipogástrica la incidencia parece equiparable, sin embargo en aquellos pacientes con síntomas por compresión y/o el desarrollo de una fístula arteriovenosa se considera de primera línea la reparación abierta[1]. En el caso número dos el paciente presentaba un AAIC de gran diámetro con desarrollo de síntomas por compresión, por lo que se consideró un candidato adecuado para la reparación abierta.

La pérdida de una o ambas arterias ilíacas internas (AII) implica un riesgo considerable de isquemia pélvica[7], sin embargo, en caso de

encontrarnos con un paciente joven la oclusión de una AII se considera segura, sobre todo si no encontramos enfermedad ateroesclerótica en la AII contralateral[8].

Se ha demostrado en estudios comparativos el beneficio de realizar un bypass a la arteria hipogástrica para la preservación de por lo menos una AII permeable, se considera indicativo para la ligadura de una de las AII la presencia de dilatación aneurismática y enfermedad ateroesclerótica importante, en caso de ser necesario la ligadura de ambas se considera de suma importancia la reimplantación de la arteria mesentérica inferior, por lo que Marconi y cols concluyeron en que los pacientes sometidos a ligadura de AII tuvieron un índice significativamente mayor de complicaciones isquémicas sobre todo del tipo claudicación glútea en comparación con aquellos sometidos a un bypass con un P=0.025[2].

En el tratamiento endovascular se considera seguro prescindir de una AII mediante la embolización y posterior oclusión, sin embargo se reporta que la incidencia de claudicación glútea que puede ir desde el 26 a 41%[9], Arko y cols reportan una incidencia del 39%, con mejoría de los síntomas a largo plazo, sin embargo ningún paciente volvió a realizar sus actividades diarias como lo hacía previo a esta intervención[10], Lin y cols demostró una incidencia del 28% en aquellos con oclusión unilateral con resolución en el 48% a largo plazo, en caso de oclusión bilateral, el riesgo incrementaba al 42%[11].

La reparación abierta mantiene un rol importante en la resolución de AAIC y para la preservación de AII mediante el uso de bypass que en comparación con la ligadura ofrece menor riesgo de presentar complicaciones isquémicas, sobre todo en aquellos pacientes no candidatos a la reparación endovascular[2,] en presencia de pacientes como el presentado en el caso número 1, es importante considerar todas los aspectos clínicos y anatómicos del paciente.

CONCLUSIÓN

Los AAIC aislados se consideran aún una patología poco frecuente, sin embargo, la importancia de la preservación de arterias hipogástricas permeables se encuentra bien descrita al ser parte importante tanto de la reparación abierta como endovascular de AAA sincrónicos. Por lo que, si bien cada paciente debe recibir un tratamiento adecuado a su situación clínica y anatomía, consideramos de suma importancia preservar la permeabilidad de por lo menos una AII, y en caso de realizar de primera intención la exclusión de una AII tener la certeza que de forma contralateral contamos con un adecuado flujo que pueda prevenir la aparición de síntomas isquémicos.

Si bien se han desarrollado distintos dispositivos que nos permiten preservar las AII, es importante remembrar la importancia de la cirugía abierta y su correcta ejecución para aquellos pacientes que no son candidatos a cirugías de mínima invasión.

BIBLIOGRAFÍA

1. Huang, Y., Gloviczki, P., Duncan, A. A., Kalra, M., Hoskin, T. L., Oderich, G. S., McKusick, M. A., & Bower, T. C. (2008). Common iliac artery aneurysm: expansion rate and results of open surgical and endovascular repair. Journal of Vascular Surgery, 47(6), 1203–1210; discussion 1210-1. https://doi.org/10.1016/j.jvs.2008.01.050

2. Marconi, M., Ceragioli, S., Mocellin, D. M., Alberti, A., Tomei, F., Adami, D., Berchiolli, R. N., & Ferrari, M. (2015). Open Surgical Management of Hypogastric Artery during Aortic Surgery: Ligate or Not Ligate? Annals of Vascular Surgery, 29(4), 780–785. https://doi.org/10.1016/j.avsg.2014.12.025

3. Lowry, S. F., & Kraft, R. O. (1978). Isolated aneurysms of the iliac artery. Archives of Surgery (Chicago, Ill. : 1960), 113(11), 1289–1293. https://doi.org/10.1001/archsurg.1978.01370230079009

4. Chithra, R., Ajai Sundar, R., Velladuraichi, B., Sritharan, N., Amalorpavanathan, J., & Vidyasagaran, T. (2013). Pediatric isolated bilateral iliac aneurysm. Journal of Vascular Surgery, 58(1), 215–216. https://doi.org/10.1016/j.jvs.2012.11.036

5. Steenberge, S. P., Caputo, F. J., Rowse, J. W., Lyden, S. P., Quatromoni, J. G., Kirksey, L., & Smolock, C. J. (2022). Natural history and growth rates of isolated common iliac artery aneurysms. Journal of Vascular Surgery, 76(2), 461–465. https://doi.org/10.1016/j.jvs.2022.01.022

6. 6. Santilli, S. M., Wernsing, S. E., & Lee, E. S. (2000). Expansion rates and outcomes for iliac artery aneurysms. Journal of Vascular Surgery, 31(1 Pt 1), 114–121. https://doi.org/10.1016/s0741-5214(00)70073-5

7. Bosanquet, D. C., Wilcox, C., Whitehurst, L., Cox, A., Williams, I. M., Twine, C. P., Bell, R. E., Bicknell, C. D., Coughlin, P. A., Hayes, P. D., Jenkins, M., & Vallabhaneni, S. R. (2017). Systematic Review and Meta-analysis of the Effect of Internal Iliac Artery Exclusion for Patients Undergoing EVAR. European Journal of Vascular and Endovascular Surgery, 53(4), 534–548. https://doi.org/10.1016/j.ejvs.2017.01.009

8. Chitragari, G., Schlosser, F. J., Ochoa Chaar, C. I., & Sumpio, B. E. (2015). Consequences of hypogastric artery ligation, embolization, or coverage. Journal of Vascular Surgery, 62(5), 1340-1347.e1. https://doi.org/10.1016/j.jvs.2015.08.053

9. Lee, W. A., O'Dorisio, J., Wolf, Y. G., Hill, B. B., Fogarty, T. J., & Zarins, C. K. (2001). Outcome after unilateral hypogastric artery occlusion during endovascular aneurysm repair. Journal of Vascular Surgery, 33(5), 921–926. https://doi.org/10.1067/mva.2001.114999

10. Arko, F. R., Lee, W. A., Hill, B. B., Fogarty, T. J., & Zarins, C. K. (2004). Hypogastric artery bypass to preserve pelvic circulation: improved outcome after endovascular abdominal aortic aneurysm repair. Journal of Vascular Surgery, 39(2), 404–408. https://doi.org/10.1016/j.jvs.2003.07.012

11. Lin, P. H., Chen, A. Y., & Vij, A. (2009). Hypogastric Artery Preservation during Endovascular Aortic Aneurysm Repair: Is It Important? Seminars in Vascular Surgery, 22(3), 193–200. https://doi.org/10.1053/j.semvascsurg.2009.07.012

CONGRESO REGIONAL VINO 2023, VASCULAR INTERVENTIONS DEL NOROESTE

En mayo de este año se celebró en Baja California nuevamente el Congreso Regional: Vascular Interventions del Noroeste VINO 2023. El Colegio de Angiología, Cirugía Vascular y Endovascular del Noroeste A. C. presentó en Ensenada, Baja California los días 25 al 27 de mayo, un evento en dónde se compartieron las experiencias en el tratamiento de las enfermedades vasculares, para actualizar conocimientos entre los especialistas de la región.

Los organizadores del VINO 2023 se encargaron de que las sesiones fueran concisas, con una amplia rotación de expositores, gran variedad de casos, temas y todos compartiendo sus diferentes de puntos de vista de los casos presentados. Durante los tres días, se contó con la presencia de profesores de la Ciudad de México, el Bajío, San Luis Potosí, Coahuila y claro, Baja California.

"Nos llevó a los asistentes a conocer una experiencia diferente a lo tradicional."

El congreso se inauguró con el tema de"Elastocompresión" como el primer taller del curso; seguido del módulo de insuficiencia venosa donde se expusieron desde los tratamientos conservadores y quirúrgicos, y se concluyó el módulo con una discusión del panel de profesores sobre los distintos tratamientos expuestos, tanto comparativos entre láser, radiofrecuencia, cirugía abierta, y no quedando atrás, la escleroterapia dentro del manejo de la enfermedad venosa crónica.

Desde el primer receso quedó en claro que en este evento se pensó con

detalle desde las sesiones académicas hasta el ambigú, con amplia variedad de aperitivos y bebidas para acompañar las pláticas entre los colegas. En los recesos entre los módulos también había oportunidad de acercarse a las casas promotoras que asistieron apoyando el evento, platicando sobre las novedades en la industria y los planes a futuro, desde hospitales locales hasta los proveedores nacionales e internacionales de materiales e insumos.

El segundo de tres módulos del primer día inició fuerte discutiendo la utilidad de trombectomía farmacomecánica en trombosis aguda iliaca-femoral en el módulo de trombosis venosa profunda. Se platicaron temas en ocasiones controversiales como angioplastía y colocación de stent en estenosis venosas, y distintos manejos en enfermedad aguda y crónica de vena cava, y de tromboembolia pulmonar. En la sesión de preguntas con el panel de profesores platicaron sobre las limitantes del uso de filtros de vena cava, que con cada año se vuelve más y más específico su uso, comparado con manejo farmacológico.

El evento estuvo organizado con sesiones de 15-20 minutos, y concluyendo los módulos con paneles de preguntas y discusión, que hacía que se sienta ligero y ameno. Esto, acompañado el clima aún de primavera con vistas al mar en Ensenada, honestamente hacía una combinación de un congreso disfrutable y relajado.

El módulo que concluyó el primer día fue el de pie diabético, que se sintió como una plática entre compañeros. Coordinado por la doctora Tayde Ortiz de Mexicali. Se platicó sobre la importancia de manejo de enfermedad vascular, el manejo quirúrgico de la infección y la terapia de presión negativa.

Al terminar el módulo, unacena con cortes de carne y maridaje con vinos de la región no podía faltar.

El segundo día fue el más ocupado, con cinco módulos, un taller y una mesa redonda, había mucho de qué hablar. El día inició con café y tratamiento avanzado de heridas, un taller que trató con múltiples temas de infección, resistencia a antimicrobianos, uso de materiales modernos y manejos tradicionales, y las úlceras en las extremidades inferiores.

A la hora del desayuno, entre pan dulce y fruta picada, iniciaron las pláticas de enfermedad arterial periférica. Los temas cada uno tan interesante como el anterior, con expositores con una experiencia muy amplia y con puntos de vista contemporáneos que logró hacer de esa sesión de preguntas y discusión la más extensa del congreso, dejándonos a todos con ganas de continuar la discusión; sin embargo, se debía iniciar el módulo de Aorta. En este módulo se incluyeron siete subtemas, con profesores de todo el país, que enriquecían ampliamente la conversación sobre los manejos quirúrgicos complejos como endoprótesis fenestradas para AAA cuando involucra ramas viscerales, casos complejos de disección aórtica en trasplantado renal, reconstrucción de la bifurcación aórtica con stents recubiertos, entre otros.

Para concluir el congreso, doctoras dentro de la SMACVE participaron en la mesa redonda de “La Cirujana Vascular, retos superados y desafíos actuales”, donde se enfatizaron las áreas de oportunidad que tenemos en el gremio médico, que debemos atenderlas como equipo y debemos ser los primeros en despegarnos de prejuicios de género y de actitudes sexistas.

Ensenada ofrece lugares muy vistosos, y uno de estos fue elegido sitio para la clausura del congreso, con un salón sobre las rocas en el mar, donde se realizó la cena maridaje; esta ocasión en lugar de ser con vino, fue cena maridaje con cervezas artesanales de la región. Si esto suena interesante, presenciarla con el experto que guíe cada platillo con la degustación de las cervezas acompañantes nos llevó a los asistentes a conocer una experiencia diferente a lo tradicional.

Después de este evento solamente queda esperar qué novedades traerá el siguiente VINO 2024, tanto en conocimientos y aprendizaje, como en experiencias y relaciones con los compañeros de la región noroeste.



THE VENOUS SYMPOSIUM 2023 EN NUEVA YORK, EUA

Autor del artículo: Dr. Felipe Alejandro Piña Avilés.

La gran manzana fue sede de unos de los eventos internacionales más importantes de temas relacionados a la patología venosa, el Venous Symposium 2023 en la ciudad de Nueva York, EUA; que durante los días 10 al 13 de mayo este simposio ofreció educación práctica y actualizaciones sobre el conocimiento actual y el manejo de la enfermedad venosa.

"Muchos de los ponentes dieron en forma concreta "tips and tricks" de muchas técnicas"

Los directores del curso; el Dr. Antonios Gasparis, cirujano vascular del Stony Brook University Medical Center y el Dr. Nicos Labropoulos, especialista en medicina vascular también del Stony Brook University Medical Center en Nueva York; llevaron la batuta del programa de los 4 días que duró el evento con participaciones de expertos internacionales provenientes de Brasil, Colombia, Costa Rica, Grecia, Italia, México, Mónaco, Polonia, Reino Unido y Sudáfrica.

Uno de los expertos invitados fue el Dr. Ignacio Escotto Sánchez, cirujano vascular del Centro Médico Nacional "20 de noviembre" ISSSTE y socio de la SMACVE, quien participó como ponente compartiendo su amplia experiencia acerca de las opciones de tratamiento en pacientes con reflujo venoso superficial, y participó como moderador junto con la Dra. Ramona Gupta, radióloga intervencionista vascular del Northwestern Vein Center de Chicago, EUA.

Este año asistieron algunos angiólogos mexicanos como el Dr. Larry Romero Espinosa y nos da su opinión del evento: "En lo personal fue una experiencia muy enriquecedora, ya que este año el Venous Symposium tuvo un temario enfocado en la última tecnología y técnicas en tratamiento de enfermedad venosa, así como resultados e incluso muchos de los ponentes dieron en forma concreta "tips and tricks" de muchas de estas técnicas. Como cirujano vascular es muy gratificante empaparse de lo que se hace en diferentes partes del mundo respecto a enfermedad venosa, ya que eso nos permite mejorar y perfeccionar tratamientos con nuestros pacientes".

De forma simultánea se ofreció un "Curso para médicos en formación" en el que se tuvo la participación de residentes de cirugía vascular, cardiología y radiología intervencionista de varias partes del mundo como Colombia, Egipto, India, Portugal, Uruguay y principalmente de México, contando con el mayor número de residentes participantes de diferentes hospitales del país como el Hospital General de México, Centro Médico Nacional "Siglo XXI" IMSS, Centro Médico Nacional "La Raza" IMSS, Centro Médico Nacional 20 de noviembre" ISSSTE, Hospital Regional "Dr. Valentín Gómez Farías" ISSSTE e Instituto Nacional de Ciencias Médicas y Nutrición "Salvador Zubirán", todos ellos becados por el mismo simposio.

“Es un curso muy completo. Un congreso que vale mucho la pena y la ciudad es hermosa”

Como parte del programa del “Curso de médicos en formación” se tuvieron múltiples sesiones académicas y presentación de casos clínico con paneles de discusión. Las casas comerciales ofrecieron un día práctico de demostración los diferentes dispositivos de cierre, trombo aspiración, trombólisis fármaco-mecánica, stents entre otros; donde los residentes participaron de forma activa para conocer su adecuado manejo y función.

El Dr. Sergio Estuardo Rivera Castañeda, residente del 3er. Año del Hospital General de México, uno de los médicos residentes que participó en el curso para médicos en formación nos comparte su experiencia: “La experiencia de ir al Venous Symposium en Nueva York fue muy positiva. Ayuda mucho conocer como países desarrollados y con tecnología de punta tratan estas enfermedades que son muy comunes en nuestros hospitales. Además, que mejor que escuchar y ver la evidencia de mano de los expertos de Estados Unidos y países europeos. Oportunidades cómo estás complementan los conocimientos y experiencias que tenemos como residentes, ya que nos hacen crecer como profesionales y nos incentivan a aplicar lo aprendido en la medida de lo posible en nuestra práctica hospitalaria”.

El Dr. Sergio Estuardo Rivera Castañeda, residente del 3er. Año del Hospital General de México, uno de los médicos residentes que participó en el curso para médicos en formación nos comparte su experiencia: “La experiencia de ir al Venous Symposium en Nueva York fue muy positiva. Ayuda mucho conocer como países desarrollados y con tecnología de punta tratan estas enfermedades que son muy comunes en nuestros hospitales. Además, que mejor que escuchar y ver la evidencia de mano de los expertos de Estados Unidos y países europeos. Oportunidades cómo estás complementan los conocimientos y experiencias que tenemos como residentes, ya que nos hacen crecer como profesionales y nos incentivan a aplicar lo aprendido en la medida de lo posible en nuestra práctica hospitalaria”.

También el Dr. Carlos Sebastián Ficachi Morales. Residente de 3er. Año del Hospital de Especialidades, Centro Médico Nacional La Raza, IMSS nos comenta su participación en el simposio:

"Está conferencia internacional es de gran importancia a nivel mundial, acuden cirujanos vasculares de varios países en la cual se exponen diversos temas de patología venosa, aspectos de fleboestética, así como series de casos complejos y las alternativas con las que se resolvieron. Se expone además la manera de uso y resultados de dispositivos nuevos. Lo cual es muy enriquecedor para el residente en formación. En mi opinión es un curso muy completo, la beca otorgada disminuye los gastos de la estancia, esto da la facilidad de poder ir a aprender cómo se manejan algunas patologías en hospitales reconocidos a nivel mundial. Es un congreso que vale mucho la pena y la ciudad es hermosa".

La actualización continua en eventos internacionales de alto nivel fortalece el profesionalismo de los angiólogos y cirujanos vasculares de nuestro país ofreciendo los mejores tratamientos a nivel de cualquier otro país del mundo en beneficio de la población mexicana.

NEW CARDIOVASCULAR HORIZONS 2023 NCVH, ANNUAL CONFERENCE

Autor del artículo: Dr. Felipe Alejandro Piña Avilés

La New CardioVascular Horizons (NCVH) una a fundación educativa sin fines de lucro enfocada en conferencias acreditadas multidisciplinarias para avanzar en el campo de la atención cardiovascular utilizando tecnologías endovasculares, tratamientos de farmacoterapia, intervenciones periféricas y técnicas de prevención de amputaciones.

Con el objetivo de capacitar a los proveedores de atención médica con el conocimiento de los tratamientos vasculares, la NCVH se esfuerza por promover el trabajo en equipo interdisciplinario y la colaboración para abordar la continuidad de la atención al paciente.
Fundada en 1999, la Conferencia Anual de la NCVH brinda educación sobre todos los campos de las intervenciones periféricas, incluidos los procedimientos carotídeos, renales, femorales y debajo de la rodilla, así como la colocación de stents para disecciones aórticas, aneurismas aórticos abdominales, aneurismas aórticos torácicos e intervenciones venosas profundas.

Cada año, en promedio, la conferencia reúne a más de 1500 asistentes y presenta más de 24 transmisiones de casos “en vivo”, más de 300 conferencias científicas y más de 175 profesores considerados preeminentes en el campo de la medicina.

Este año, del 30 de mayo al 02 de junio, la ciudad de la música jazz y la comida criolé albergó la Conferencia anual 2023 de la NCVH, en Nueva Orleans, Luisiana, EUA.

Con un enfoque especial en la enfermedad arterial periférica (PAD) de las extremidades inferiores y la isquemia crítica de las extremidades (CLI) para abordar la necesidad de técnicas de prevención de amputaciones, la conferencia anual ofreció sesiones educativas para especialistas endovasculares, podólogos, médicos de familia, enfermeras y técnicos de laboratorio de cateterismo con acreditaciones específicas para cada especialidad.



Se discutieron las indicaciones, riesgos y complicaciones de las terapias intervencionistas en el tratamiento de la enfermedad arterial periférica y la isquemia crítica de las extremidades para comprender e implementar enfoques contemporáneos en el tratamiento vascular periférico, aplicando nuevas tecnologías endovasculares y reconocer las funciones y responsabilidades de los miembros multidisciplinarios de un equipo clínico integral de PAD.

El Dr. Raúl Bacelis Arzápalo y el Dr. Felipe Alejandro Piña Avilés, socios de la SMACVE, fueron asistente de esta conferencia anual. Comenta el Dr. Raúl Bacelis Arzápalo:

"Asistí al CVH por segunda vez y confirmé que es un congreso práctico y útil para el trabajo cotidiano ya que presenta casos y resoluciones con materiales al alcance de nuestro país, así como técnicas innovadoras reproducibles en nuestros pacientes, sin duda volveré".

La participación de especialistas mexicanos en foros internacionales pone en la mira a nuestro país y a nuestra sociedad como lugar de vanguardia en la atención médica de enfermedades cardiovasculares

CASO CLÍNICO.

ANEURISMA DE ARTERIA POPLÍTEA RESUELTO POR ABORDAJE POSTERIOR: REPORTE DE UN CASO.

Tondopó Arroyo Pablo Isaac*, Olivos Suarez Claudia Elizabeth, Rodríguez Jiménez Óscar Andrés***, Espinosa Coronado Saúl*, Carlos Sebastián Ficachi Morales*.**
*** Residente de Angiología y Cirugía Vascular del Centro Médico Nacional La Raza "Antonio Fraga Mouret".**
**** Médico adscrito de Angiología y Cirugía Vascular del Centro Médico Nacional La Raza "Antonio Fraga Mouret".**
***** Médico adscrito y Jefe de servicio de Angiología y Cirugía Vascular del Centro Médico Nacional La Raza "Antonio Fraga Mouret".**

INTRODUCCIÓN

Los aneurismas de la arteria poplítea son raros en la población general, sin embargo, representan el 70% de los aneurismas de arterias periféricas siendo más frecuentes en el sexo masculino. Los pacientes que tienen aneurisma poplíteo hasta el 50% tienen aneurisma poplíteo bilateral y de 30 al 50% pueden tener aneurisma aórtico abdominal. EL diámetro normal de la arteria poplítea se considera de 5 mm a 11 mm, considerando aneurisma un diámetro de 15 mm o más en pacientes promedio o agrandamiento total de 1.5 veces el diámetro de un segmento adyacente normal. [1]

La isquemia de las extremidades inferiores es el síntoma de presentación más común. Suele ser secundario a embolismo. [1]
El diagnóstico clínico de los aneurismas poplíteos se sospecha cada vez que se siente un pulso prominente de la arteria poplítea. [1]

Un metaanálisis mostró que, en comparación con el abordaje endovascular, el abordaje quirúrgico abierto se asoció con una permeabilidad primaria más alta al año, oclusiones embólicas y trombóticas más bajas a los 30 días y tasas de reintervención más bajas, pero con más complicaciones de la herida y estancias hospitalarias más prolongadas.[2]

OBJETIVO

Análisis del caso y revisión de la literatura con la finalidad de reconocer el cuadro clínico y brindar tratamiento oportuno.

REPORTE DE CASO

Se trata de paciente masculino de 66 años de edad, con antecedente de tabaquismo desde los 18 años de edad a razón de 20 cigarros por día, activo al momento de su ingreso. Inicio con dolor súbito en planta de pie izquierdo tipo urente 10/10 que se exacerba a la deambulación, a las 48 horas posteriores presento cambios de coloración violáceo de los dedos y disestesias, 24 horas después se agrega hipotermia del tercio medio de la pierna a distal por lo que decide acudir a valoración. Al momento de su valoración a la exploración física observamos en miembro pélvico izquierdo lesión necrótica puntiforme en cara medial del quinto dedo, cambios de coloración eritematovioláceos desde tercio distal de pierna a distal, pulso femoral 2/2 sin soplo, poplíteo a distales ausentes, llenado capilar 4 segundos, hipotermia limitada a los dedos, movilidad conservada y disestesias en todo el pie, se determinó que paciente ameritaba exploración femoral izquierda urgente con hallazgos: Arteria femoral superficial de 9 mm sin pulso, se explora a 20, 40 y 60 cm recuperando émbolos y abundantes trombos por aposición recuperando adecuado reflujo; arteria femoral profunda de 7 mm con pulso antes de pinzamiento la cual se explora a 10 y 20 cm, sin obtener material endoluminal y con adecuado reflujo, egreso de sala de quirófano con miembro pélvico izquierdo con pulso femoral 2/2, poplíteo 3/2 distales ausentes, con ITB 0.31. Como parte de protocolo de estudio se realizó Angiotomografía de aorta abdominal y lechos distales en la que se observa aneurisma de arteria poplítea alta de 15 mm x 20 mm por lo que se decidió programar a paciente para realizar exclusión de aneurisma poplíteo izquierdo por abordaje posterior con interposición de injerto de vena safena mayor ipsilateral invertida con hallazgos arteria poplítea alta de 2 cm de diámetro, trombo en su interior que condiciona estenosis del 50%, arteria poplítea media de 1.2 cm de diámetro, trombo en su interior que condiciona estenosis del 50%, arteria poplítea baja de 1 cm de diámetro con placa de ateroma que condiciona estenosis del 15%. El paciente curso estancia posquirúrgica sin complicaciones y fue egresado con miembro pélvico izquierdo con lesión necrótica en falange distal de quinto dedo de 5 mm x 5 mm, heridas quirúrgicas femoral, poplítea y de procuración bien afrontadas, sin sangrado o exudado, pulso femoral 2/2 sin soplo, poplíteo 2/2, tibial posterior 2/2 y pedio 1/2, llenado capilar 2 segundos, eutérmica, movilidad conservada y disestesias en todo el pie. ITB 0.61.

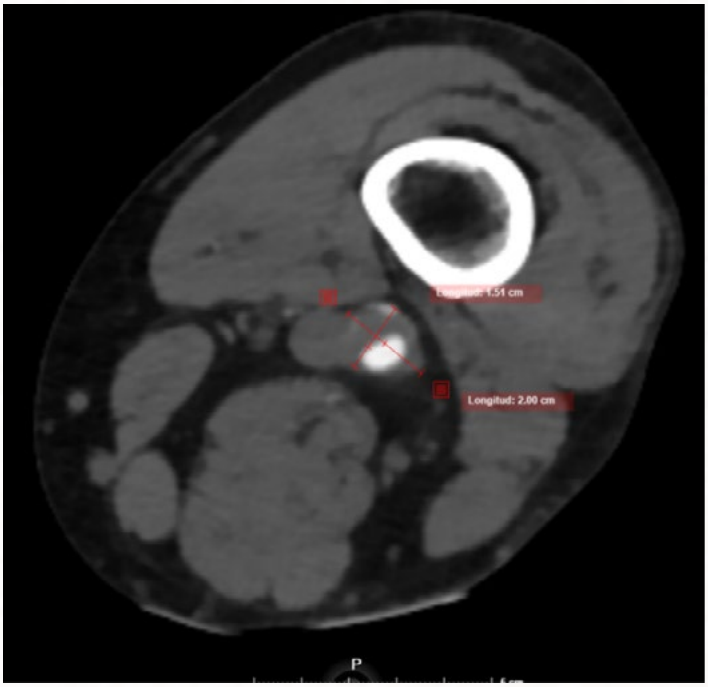

Figura 1. Arteria poplítea izquierda alta con diámetros máximos de 15 mm x 20 mm.

DISCUSIÓN

Muchos de los aneurismas poplíteos pasan inadvertidos y se presentan como insuficiencia arterial aguda, es complejo el manejo ya que el embolismo en ocasiones es muy distal y es dificil poder resolver el problema mediante una exploración femoral o poplítea, en muchas ocasiones es un hallazgo en un estudio de imagen o por presentar previamente un episodio de isquemia de la extremidad en agudo.

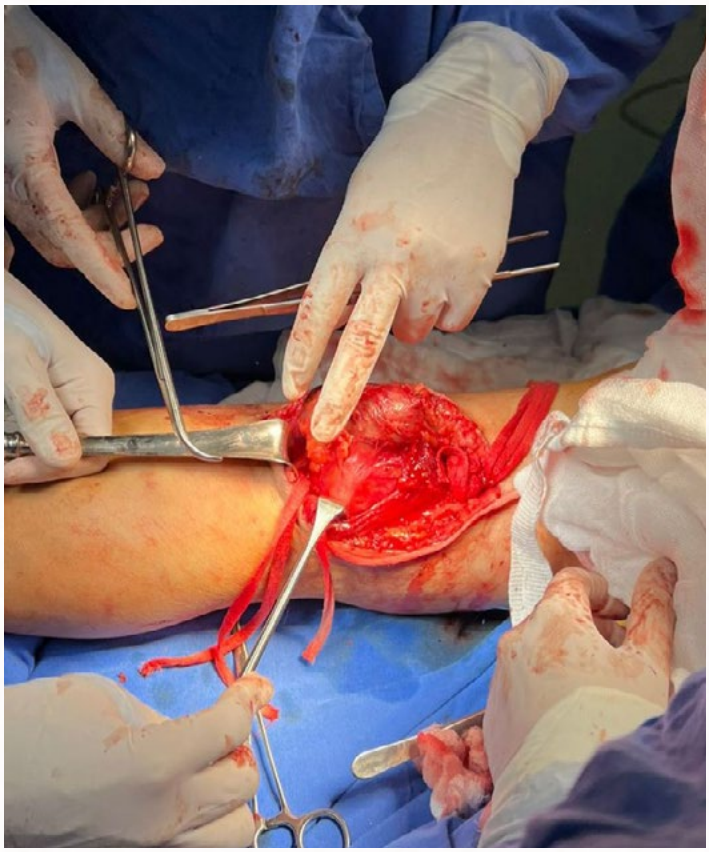

Figura 2. Aneurisma poplíteo

En cuanto a la técnica abierta se prefiere el abordaje posterior para los aneurismas grandes que están confinados al espacio poplíteo y que causan síntomas por compresión o para aquellos que han causados distorsión y desplazamiento de la anatomía normal.[1.]

En este caso el manejo mediante exploración femoral fue prioridad para resolver la urgencia pero clínicamente posterior al procedimiento al palpar un pulso poplíteo prominente nos hizo pensar en está patología por lo cual se realizaron los estudios complementarios correspondientes y se realizó exclusión exitosa delaneurisma poplíteo, con adecuada evolución posquirúrgica del paciente, logrando reanudar la deambulación y con una mejoría del índice tobillo brazo.

CONCLUSIÓN

El tratamiento de pacientes asintomáticos con aneurisma de arteria poplítea de más de 20 mm puede estar justificado, dado el riesgo asociado del 30% al 40% de desarrollar complicaciones isquémicas agudas y el consiguiente alto riesgo de pérdida de una extremidad >60%. La isquemia crítica de las extremidades antes de la intervención se asocia con una mortalidad perioperatoria hasta tres a cuatro veces mayor y tasas de pérdida de extremidades considerablemente mayores.[1]

Acorde a las recomendaciones la guía de práctica clínica de la Society for Vascular Surgery se recomienda que los aneurismas asintomáticos mayor o igual a 20 mm deben someterse a reparación para reducir el riesgo de complicaciones tromboembolicas. Para pacientes asintomáticos con una esperanza de vida mayor a 5 años sugieren la reparación abierta con injerto de vena safena y para pacientes con menor expectativa de vida la reparación endovascular debe ser considerada.[3]

REFERENCIAS

1. Cayne, N. & Jacobowitz, G. Aneurismas de extremidad inferior. Rutherford's Cirugía vascular y terapia endovascular, décima edición. Elsevier 2023. Capítulo 85, Pág. 1119 – 1135.

2. Beuschel, B., Nayfeh, T., Kunbaz, A., Haddad, A., Alzuabi, M., Vindhyal, S., Farber, A., & Murad, M. H. (2022). A systematic review and meta-analysis of treatment and natural history of popliteal artery aneurysms. Journal of Vascular Surgery, 75(1S), 121S-125S. e14.

3. Farber, A., Angle, N., Avgerinos, E., Dubois, L., Eslami, M., Geraghty, P., Haurani, M., Jim, J., Ketteler, E., Pulli, R., Siracuse, J. J., & Murad, M. H. (2022). The Society for Vascular Surgery clinical practice guidelines on popliteal artery aneurysms. Journal of Vascular Surgery, 75(1S), 109S-120S.

Dr. Pablo Isaac Tondopó Arroyo
Email: paistoar@outlook.com

NUEVA JEFA DE SERVICIO DE ANGIOLOGÍA Y CIRUGÍA VASCULAR DEL HOSPITAL JUÁREZ DE MÉXICO

Autor del artículo: Dr. Felipe Alejandro Piña Avilés

La Dra. Sandra Olivares Cruz, es angióloga, cirujana vascular y endovascular egresada del Instituto Nacional de Ciencias Médicas y Nutrición "Salvador Zubiran", es socia activa de la Sociedad Mexicana de Angiología y Cirugía Vascular y Endovascular, previamente participando como editora del Boletín SMACVE y recientemente nombrada jefa de servicio de Angiología y Cirugía Vascular del Hospital Juárez de México. Cuenta con una amplia preparación con maestría en administración de organizaciones de salud por la Universidad La Salle. Fue jefa de servicio de cirugía en la SEDESA, y cuenta con experiencia en la formación de médicos especialistas en angiología y cirugía vascular en el Hospital General de México.

¿Cuál es su principal reto como nueva jefa de servicio?

El asumir un puesto de este tipo en una institución tan renombrada y con tanta historia como el Hospital Juárez de México implica un gran reto a nivel profesional ya que ha sido un hospital pionero en Latinoamérica en cuanto a medicina se refiere. Es considerado la cuna de la cirugía en México, por lo tanto, asumir la jefatura del servicioimplica una gran responsabilidad con el hospital y con la Angiología y Cirugía Vascular. Sobre todo, el gran reto es tratar al gran número de población que se atiende en esta zona de la Ciudad de México ya que los pacientes requieren de atención de calidad, pero sobre todo de manera oportuna, con tecnología de punta y calidez humana.

¿Qué proyección planea darle al servicio de angiología y cirugía vascular del Hospital Juárez de México?

El Hospital Juárez de México es un hospital que atiende a población abierta, no solo de la Ciudad de México, también de muchos estados del interior de la República y al ser un centro de referencia de pacientes, se le dará el impulso como uno de los principales centros de referencia del país en la atención de pacientes con patologías vasculares y formador de recursos humanos.

¿Qué importancia tiene que una mujer este liderando la renovación de un servicio en un hospital como el Hospital Juárez de México?

Es una pregunta muy interesante, si recordamos la historia del hospital, la primera persona en ocupar el puesto de la dirección al momento de su fundación fue una mujer. A través de Sor Micaela Ayanz desde 1847 y de las Hermanas de la Caridad, quienes llevaron la dirección de esta institución desde sus inicios se ha dado una gran importancia al trabajo de las mujeres no solo a nivel operativo, si no también en puestos de dirección como en este momento que muchos de los puestos en direcciones son ocupados por mujeres; entonces dirigir un servicio y sobre todo en esta nueva etapa implica una gran responsabilidad para mí, ya que todos tenemos influencia de una u otra manera con personas a nuestro alrededor. Es por eso que desde este nuevo cargo me siento con la enorme responsabilidad de hacer un buen papel que sirva para motivar a futuras generaciones de cirujanas vasculares, no solo para ocupar puestos de dirección, si no de emprender nuevos proyectos y liderazgo desde el lugar donde nos encontremos.

Un agradecimiento a la Dra. Sandra Olivares Cruz por esta entrevista, por hacernos conocer un poco de su visión y de sus proyectos.
El posicionamiento de las mujeres como líderes en el área de salud cada día es más contundente. La participación de personas preparadas y con ganas de ofrecer una mejora al sistema, a la institución y a la especialidad es un beneficio para todos nosotros y sobre todo para las personas más beneficiadas que son los mexicanos.

INVESDERM BIOTECNOLOGÍA PARA LA PIEL

Tu aliado en úlceras y heridas

INNOVACIÓN ESPAÑOLA QUE MARCA LA DIFERENCIA

Ultra Repair representa la excelencia de la investigación médica.

Su fórmula basada en biotecnología y el poder regenerativo del Factor de Crecimiento Epidérmico, Ácido Hialurónico y Caléndula, lo convierten en un aliado vital para los doctores que buscan resultados rápidos y eficaces de úlceras y heridas.

Premios y Patentes

OFICINA ESPAÑOLA DE PATENTES Y MARCAS
ESPAÑA
ES 2 502 691 B1

EUROPEAN TECHNOLOGY AWARDS

PREMIOS TECNOLOGÍA SIGLO XXI

15/12/2022

13/01/2023

10/03/2023

invesderm® México

www.invesderm.com.mx
contacto@invesderm.com.mx
Permiso Cofepris: 223300202D0323

CONGRESO NACIONAL

Mazatlán, Sinaloa

DE ANGIOLOGÍA, CIRUGÍA VASCULAR Y ENDOVASCULAR

del **17** al **21**
de noviembre de **2023**

01 55 2614 7849 **+52 55** 4489 2572

@smacve.oficial

SMACVE.ORG.MX

SOCIEDAD MEXICANA DE ANGIOLOGÍA, CIRUGÍA VASCULAR Y ENDOVASCULAR

SOCIEDAD MEXICANA DE ANGIOLOGÍA, CIRUGÍA VASCULAR Y ENDOVASCULAR A.C

CONVOCA

A LA ASAMBLEA GENERAL ORDINARIA O SESIÓN DE NEGOCIOS 2023

Con fundamento en los artículos 180, 183, 186, 187 y demás relativos de la Ley General de Sociedades Mercantiles; 5, 25, 26, 27, 28, 29, 30 y 31 del Estatuto de la Sociedad Mexicana de Angiología, Cirugía Vascular y Endovascular A.C.; 6 del Reglamento para la Admisión, Sanción y Exclusión de Socios de SMACVE, se hace pública y se convoca a las y los médicos (socios activos) a la Asamblea General Ordinaria o Sesión de Negocios, misma que se celebrará en punto de las 16:00 horas del lunes 20 de noviembre del 2023 en el salón Mazatlán III, del "Mazatlán International Center" ubicado en Av. Del Delfín 6303, Fraccionamiento Marina Mazatlán, Mazatlán, Sinaloa CP: 82103, México; bajo el siguiente orden:

ORDEN DEL DÍA:

I. Registro y verificación de Socios en ejercicio de sus derechos

II. Declaratoria de Quorum e instalación legal de la Asamblea General Ordinaria o Sesión de Negocios

III. Lectura del Orden del Día y Aprobación de la Asamblea

IV. Lectura del Resumen del Acta Anterior

V. Sesión de Negocios

a) Informe del Presidente
b) Informe del Secretario
c) Informe del Tesorero
d) Informe de los Comités Clínicos
e) Informe de la Revista Mexicana de Angiología.

VI. Lectura del acta para efectos de clausura de la asamblea, previa aprobación de su texto, cierre y firma

VII. Asuntos Generales

VII. Designación de delegados para protocolización del acta.

Dr. Leopoldo Alvarado Acosta
PRESIDENTE SMACVE
BIENIO 2023-2024

Dr. Carlos Huerta Trujillo
SECRETARIO SMACVE
BIENIO 2023-2024

ALFONSO REYES 161 COL. CONDESA,
DEL CUAÚHTEMOC, CDMX

(+52) 55 2614 7849
(+52) 55 4489 2572

@smacve
@smacve.oficial
atencionalsocio@smacve.org.mx

SOCIEDAD MEXICANA DE ANGIOLOGÍA, CIRUGÍA VASCULAR Y ENDOVASCULAR A.C

CONVOCATORIA

Trabajos de Ingreso

CONSULTA LAS BASES EN:

https://bit.ly/44OkjoR

Imágenes Vasculares

CONSULTA LAS BASES EN:

https://bit.ly/3XTw2jS

Trabajos Libres

CONSULTA LAS BASES EN:

https://bit.ly/44OkjoR

Póster

CONSULTA LAS BASES EN:

https://bit.ly/3pR8pf4

Videos

CONSULTA LAS BASES EN:

https://bit.ly/3pR8pf4

QUE SE PRESENTARÁN EN EL
LV CONGRESO INTERNACIONAL DE ANGIOLOGÍA Y CIRUGÍA VASCULAR Y ENDOVASCULAR

DEL 17 AL 21 DE NOVIEMBRE 2023. MAZATLÁN, SINALOA, MÉXICO

SE SELECCIONARÁN Y PREMIARÁN
LOS MEJORES 3 TRABAJOS DE CADA CONVOCATORIA

Fecha límite de recepción de participaciones
para todas las convocatorias
16 septiembre 2023

ALFONSO REYES 161 COL. CONDESA,
DEL CUAÚHTEMOC, CDMX

(+52) 55 2614 7849
(+52) 55 4489 2572

@smacve
@smacve.oficial
atencionalsocio@smacve.org.mx

SOCIEDAD MEXICANA DE ANGIOLOGÍA
CIRUGÍA VASCULAR Y ENDOVASCULAR, A.C.
WWW.SMACVE.ORG.MX